LOCKED
CAGE
QM25
M54a
v.3
Atlas

FRIEDRICH MERKEL

DIE ANATOMIE DES MENSCHEN

Dritte Abteilung:
Muskellehre.

ATLAS

1914

West Virginia University Libraries
3 0802 101940297 0

RECEIVED
MAR 2 6 1956
WEST VIRGINIA UNIVERSITY
MEDICAL CENTER LIBRARY

Digitized by the Internet Archive
in 2011 with funding from
LYRASIS Members and Sloan Foundation

http://www.archive.org/details/dieanatomiedesme03merk

Die

Anatomie des Menschen

Mit Hinweisen auf die ärztliche Praxis

Von

Dr. Friedrich Merkel

Professor in Göttingen

Atlas zur dritten Abteilung:

Muskellehre

Aktiver Bewegungsapparat

Wiesbaden

Verlag von J. F. Bergmann

1914

Atlas zur Muskellehre

Aktiver Bewegungsapparat

Von

Dr. Friedrich Merkel

Professor in Göttingen

Wiesbaden

Verlag von J. F. Bergmann

1914

Nachdruck verboten.
Übersetzungsrecht in alle Sprachen, auch in die russische und ungarische, vorbehalten.
Copyright by J. F. Bergmann, Wiesbaden 1914.

Druck der Königl. Universitätsdruckerei H. Stürtz A. G., Würzburg.

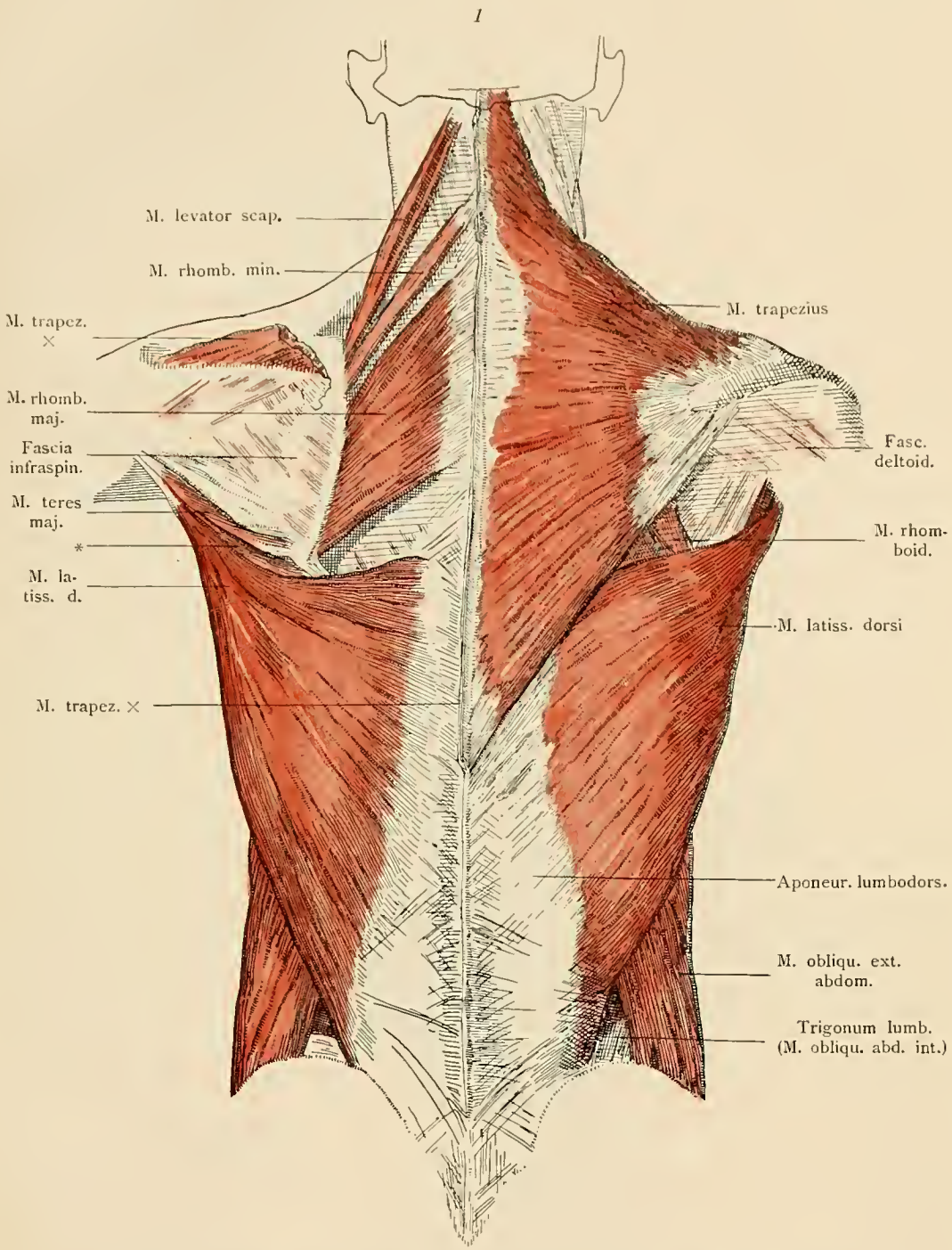

Extremitätenmuskeln des Rückens. Rechts erste Schichte, links zweite Schichte.

* Bündel des Musculus teres major, welches in den Musculus latissimus dorsi übergeht.

Musculi dorsi.

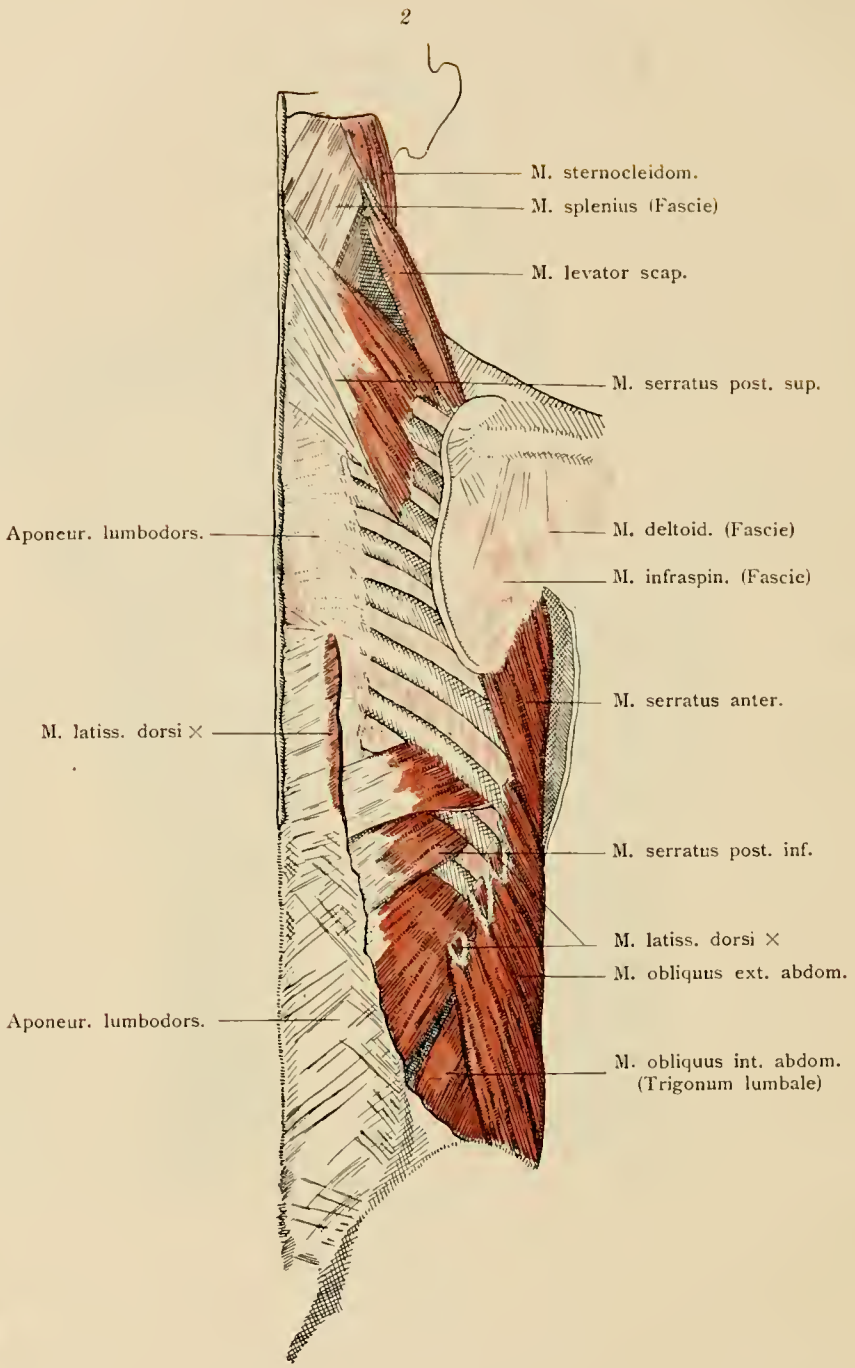

Rippenmuskeln des Rückens.

Musculi dorsi.

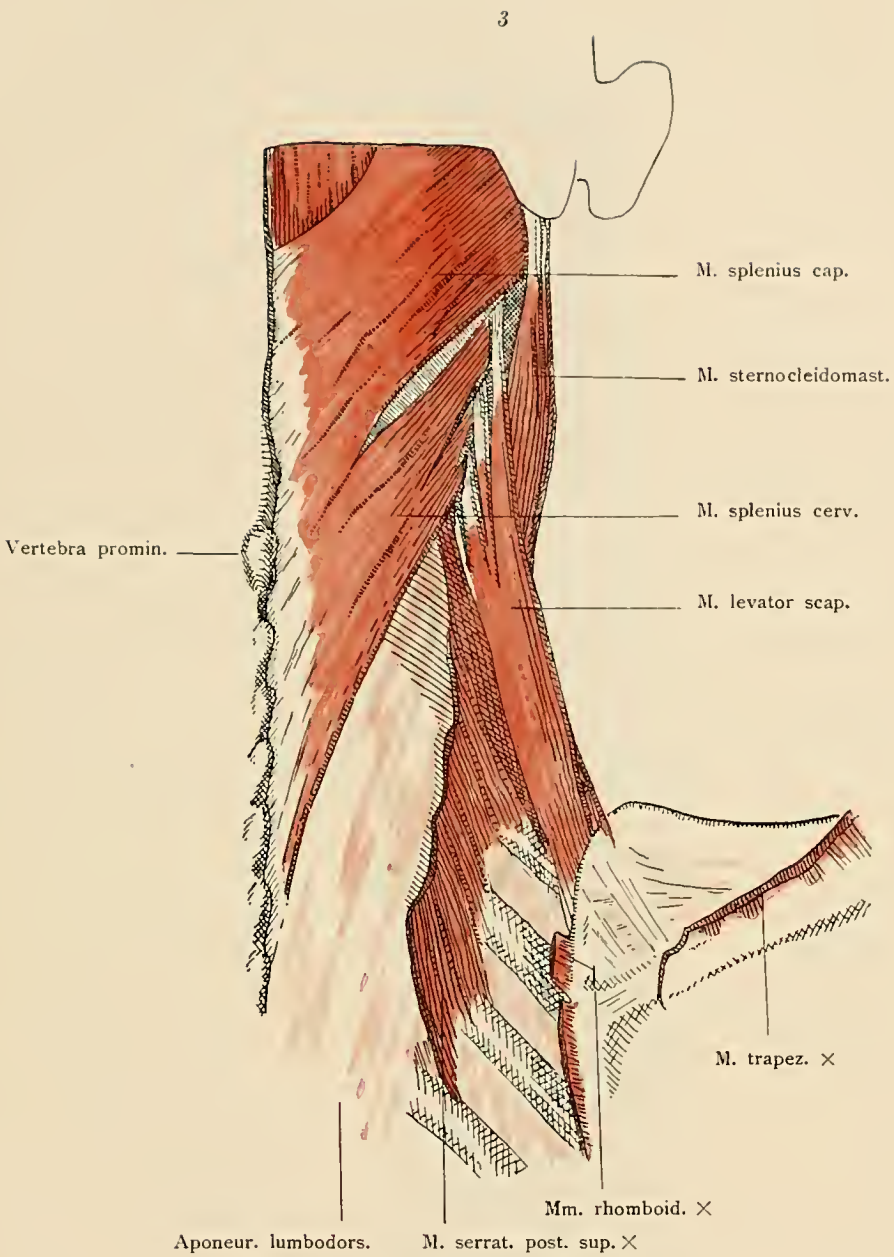

Tiefe Rückenmuskeln; erste Schichte.

Musculi dorsi.

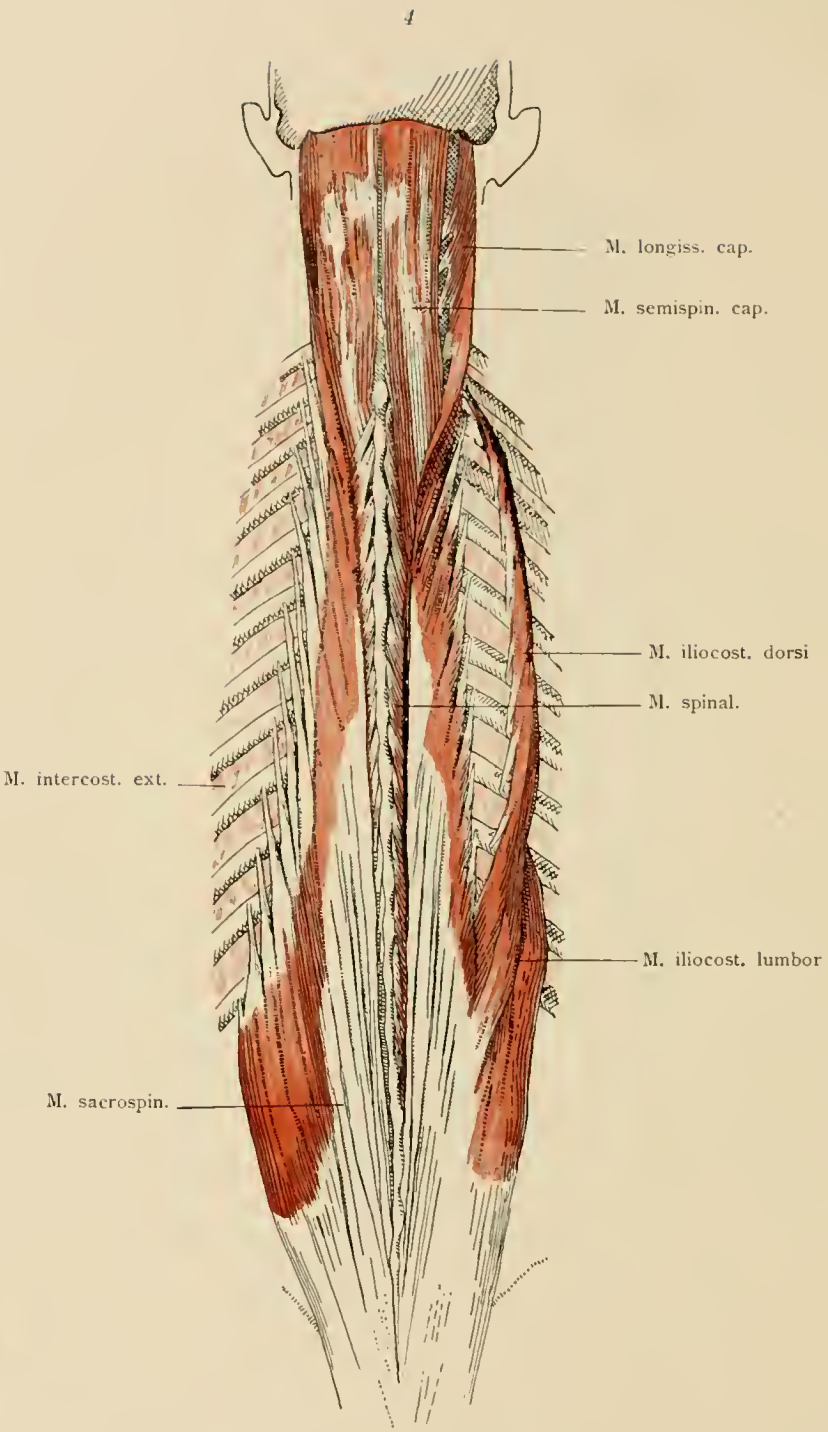

Tiefe Rückenmuskeln, zweite Schichte; links in der natürlichen Lage, rechts auseinandergezogen.

Musculi dorsi.

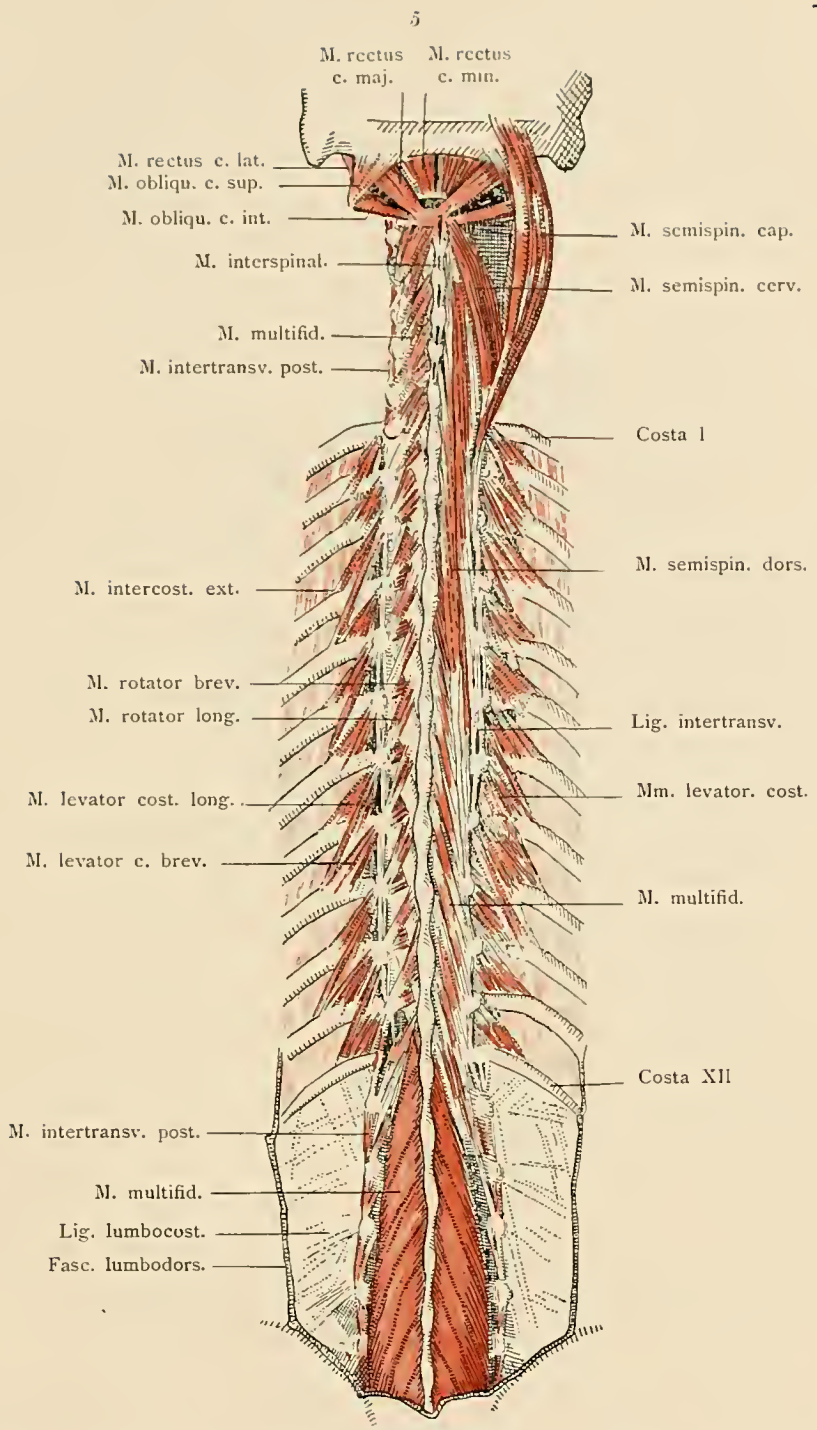

Tiefe Rückenmuskeln; rechts dritte, links Schichte der tiefen kurzen Rückenmuskeln. Muskeln an Drehwirbeln und Hinterhaupt. Der M. semispinalis capitis ist zur Seite gezogen, um den M. semispinalis cervicis sichtbar zu machen.

Musculi dorsi.

6

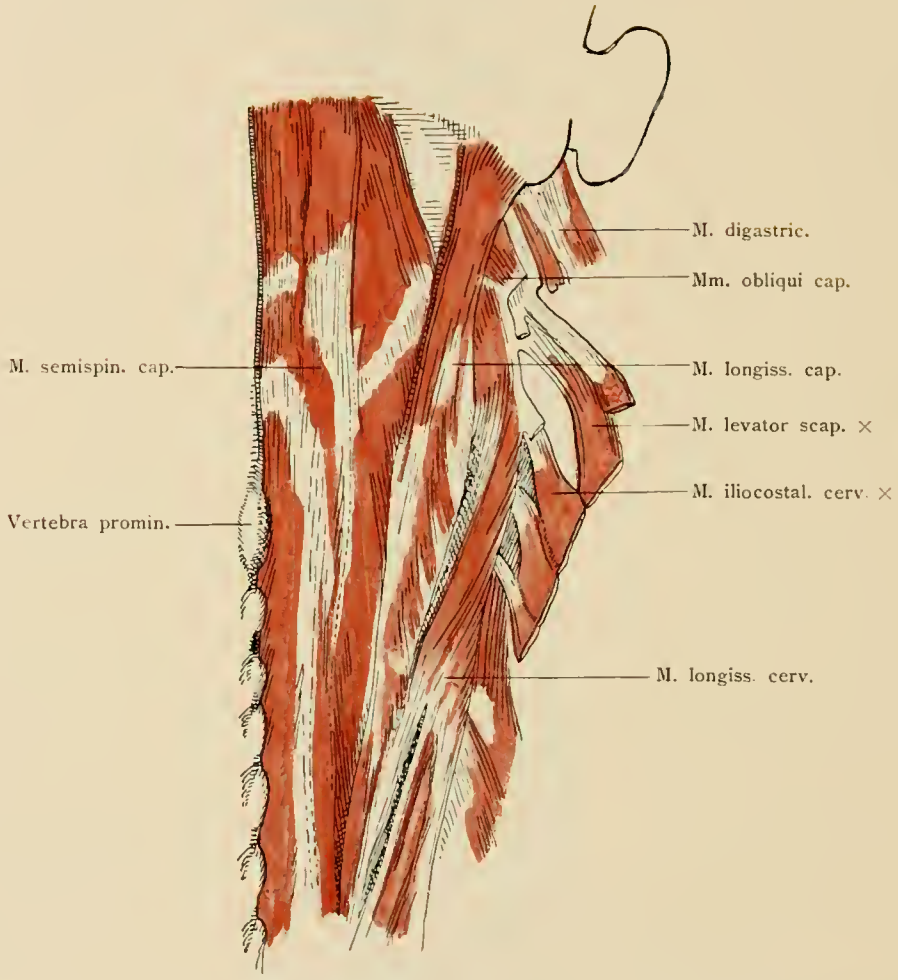

M. semispinalis, M. longissimus capitis und cervicis, M. iliocostalis cervicis und M. levator scapulae. Ansätze am Kopf und an der Halswirbelsäule.

Musculi dorsi.

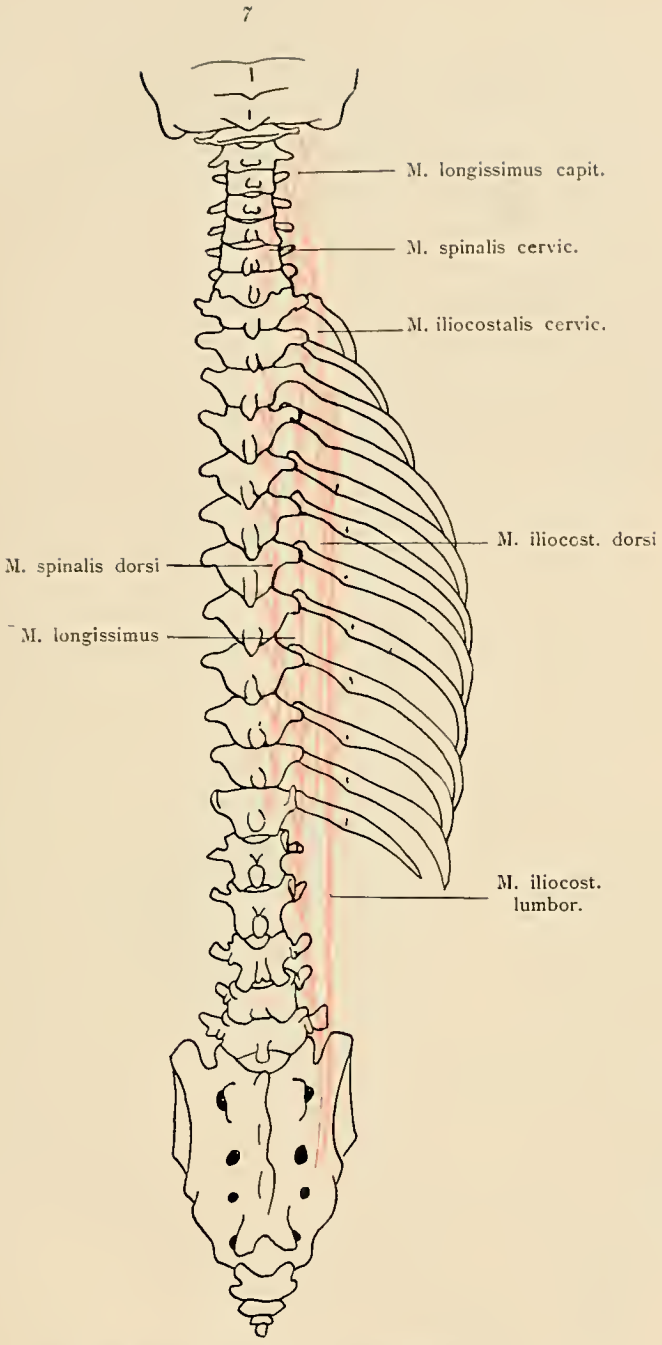

Schema der langen tiefen Rückenmuskeln.

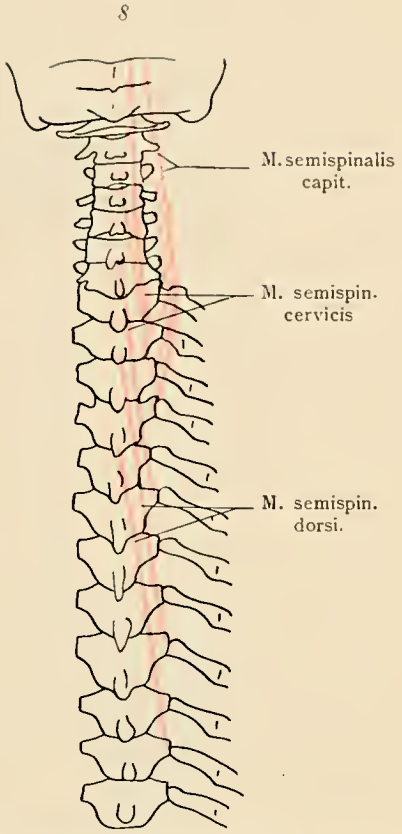

Schema der Ansätze des M. semispinalis.

Musculi dorsi[1]).

[1]) Die schematischen Abbildungen der Muskelansätze S. 7, 38, 39, 60, 61, 62, 63, 64, 65, 93, 94, 95, 96, 97, 98, 99, werden im Text gewöhnlich nicht besonders zitiert.

9

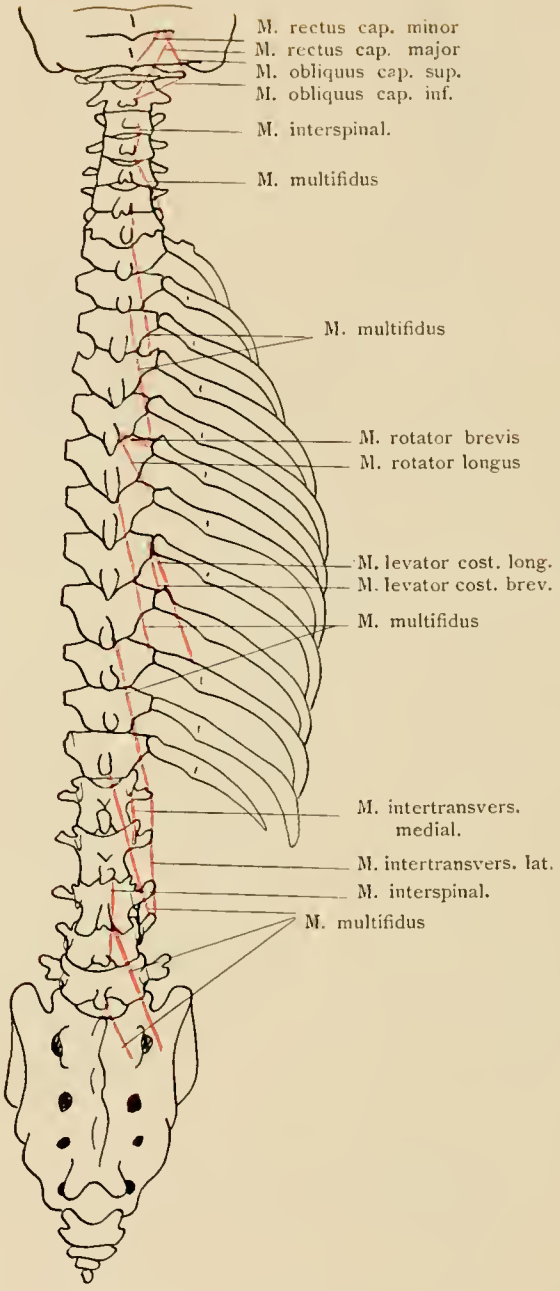

Schema der Ansätze der tiefen Rückenmuskeln, sowie der Muskeln an den Drehwirbeln.

Musculi dorsi.

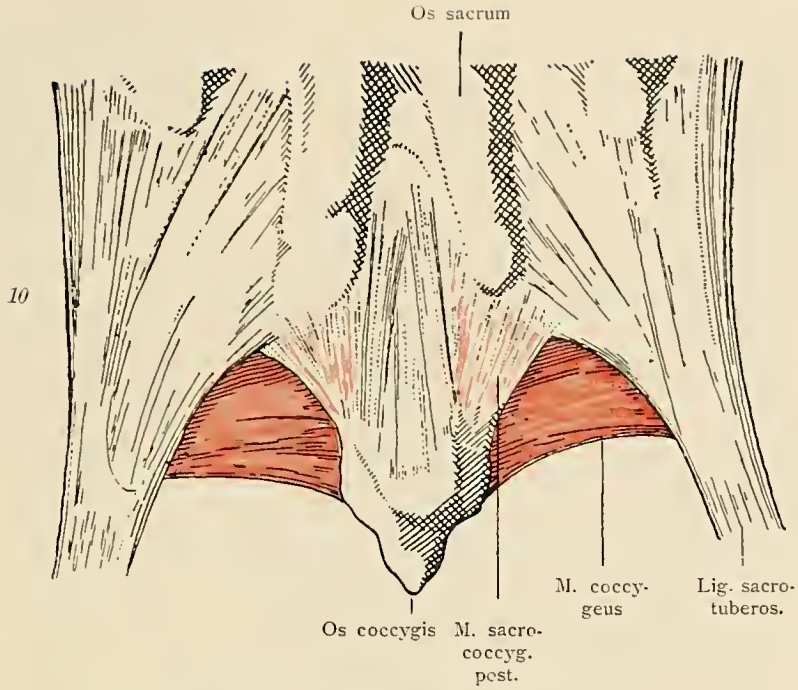

Muskeln an der Rückseite des Steißbeines.

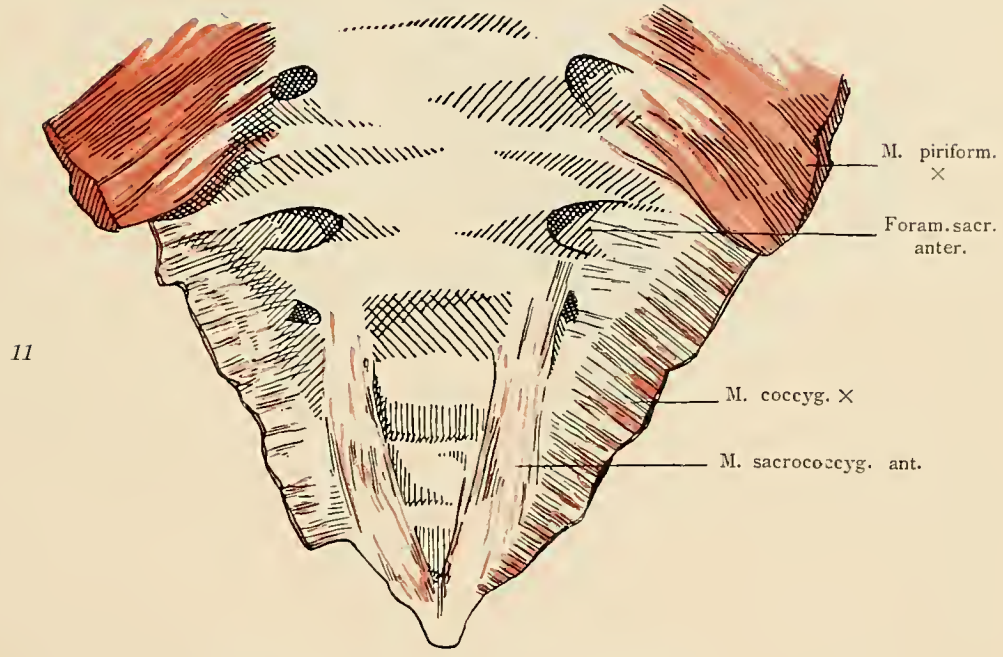

Muskeln an der Vorderseite des Steißbeines.

Musculi ossis coccygis.

12

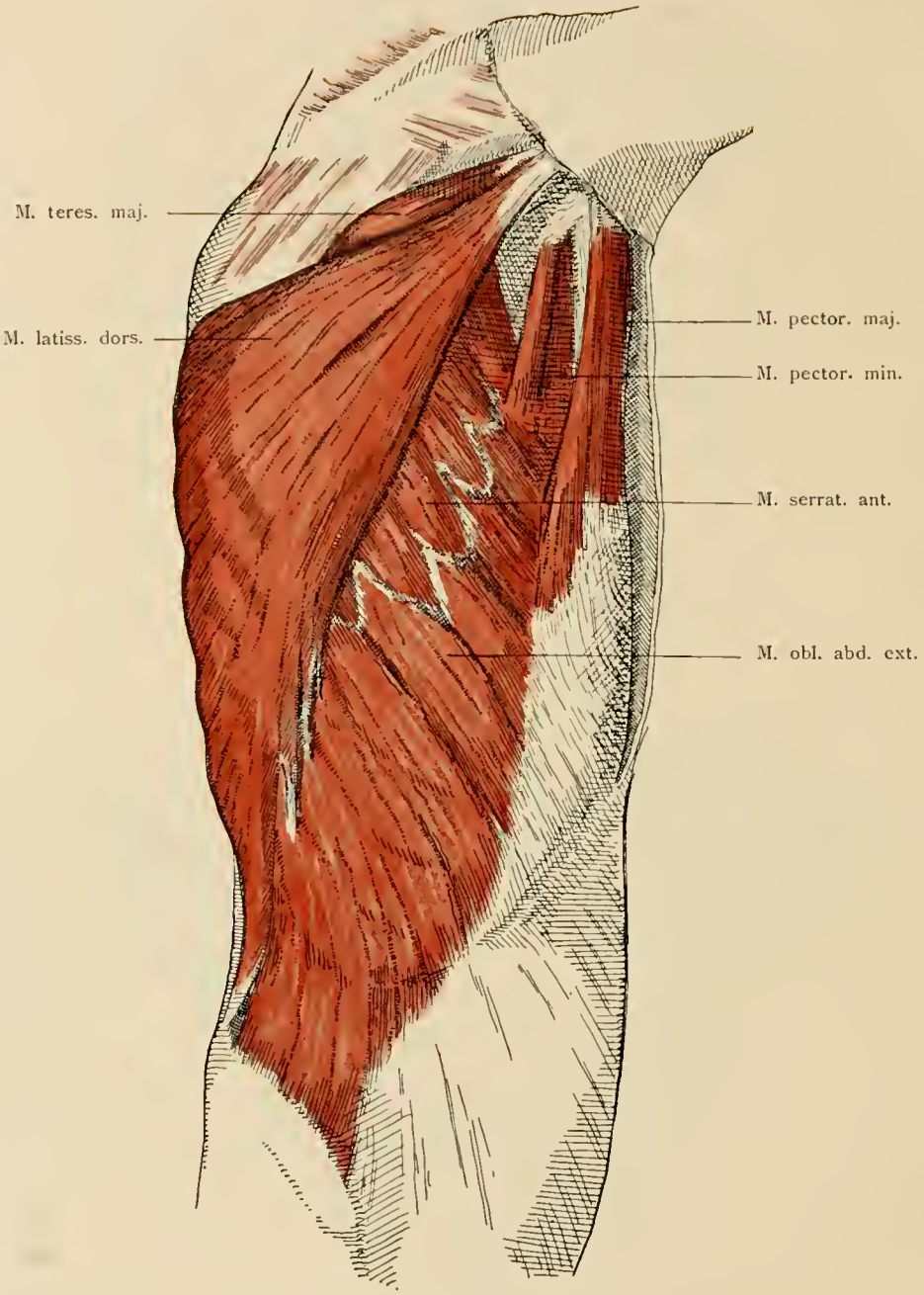

Muskeln des Rumpfes, von der Seite.

Musculi trunci.

13

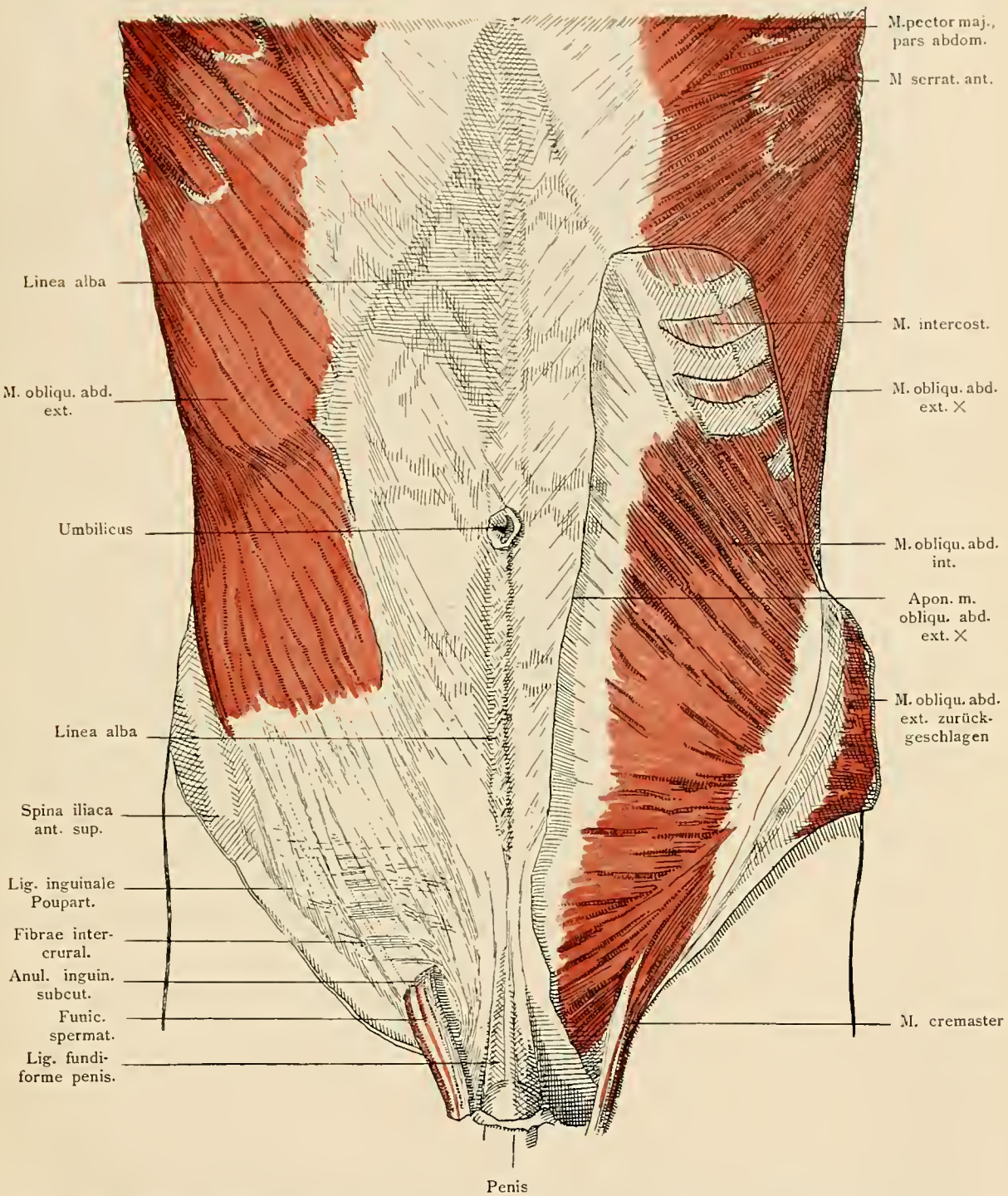

Breite Bauchmuskeln, rechts erste Schichte, links zweite Schichte. M. cremaster. Linea alba.

Musculi abdominis.

14.

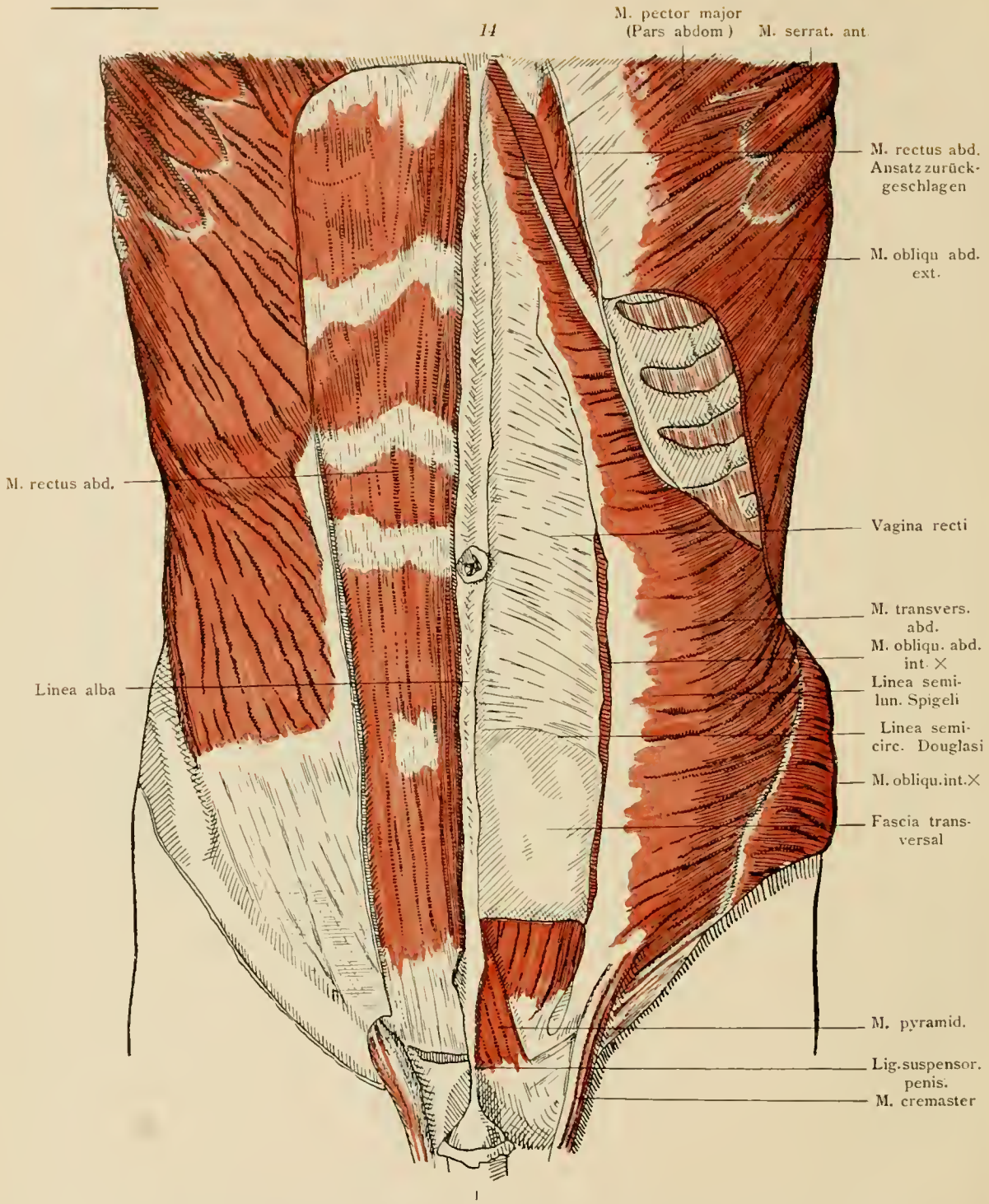

Breite Bauchmuskeln, dritte Schichte, links. Gerader Bauchmuskel rechts. Links ist derselbe weggenommen. M. pyramidalis. Linea semicircularis Douglasi und semilunaris Spigeli.

Musculi abdominis.

15

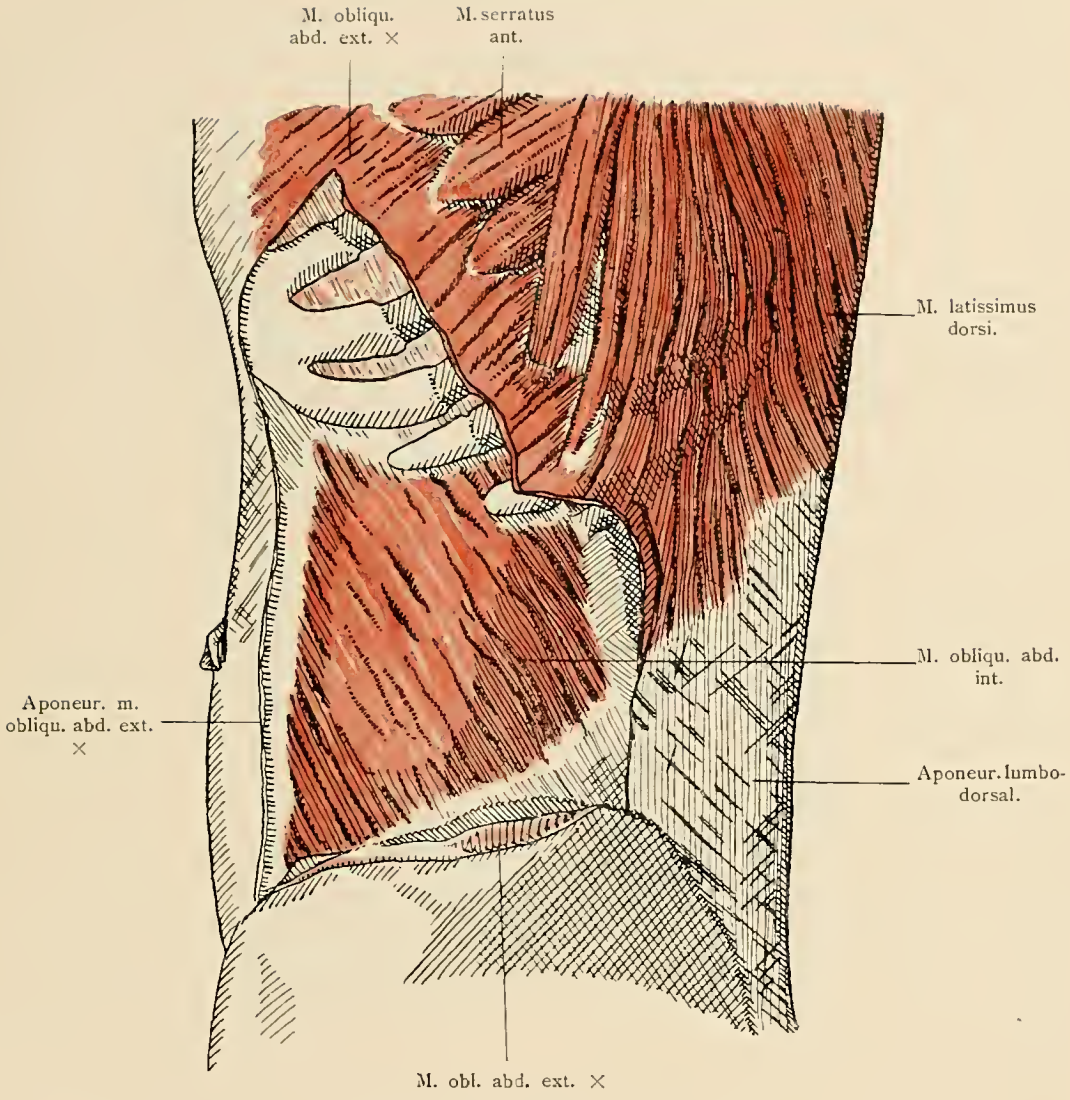

Innerer schiefer Bauchmuskel. Seitenansicht.

Musculi abdominis.

16

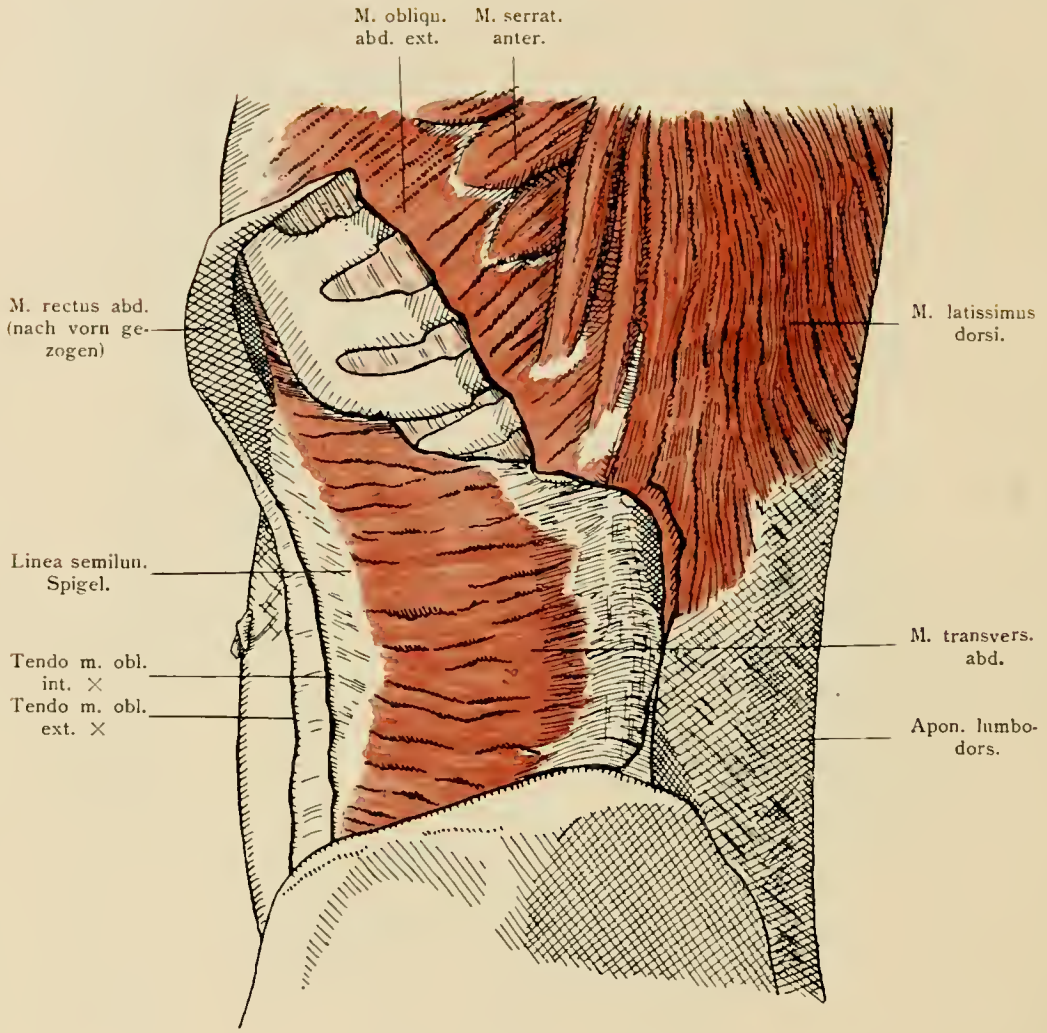

Querer Bauchmuskel. Seitenansicht.

Musculi abdominis.

17

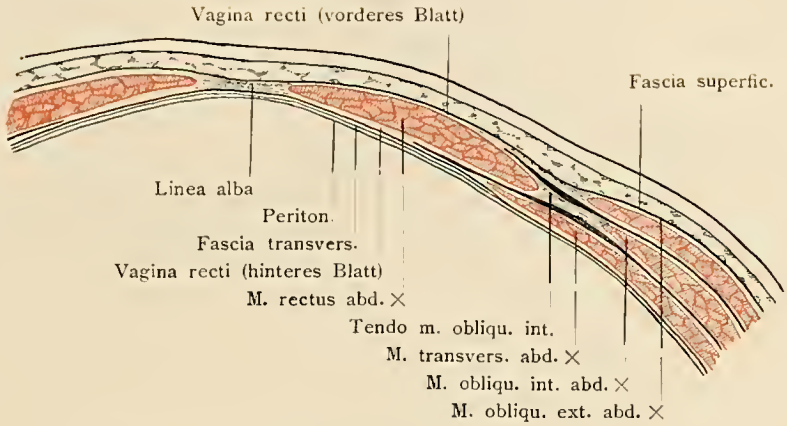

Querschnitt der vorderen Bauchwand oberhalb des Nabels.
Rectusscheide.

18

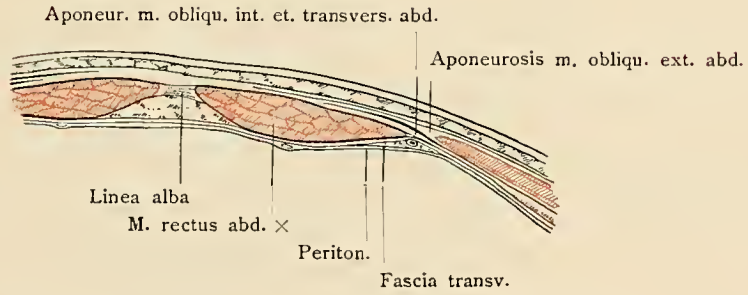

Querschnitt der vorderen Bauchwaud unterhalb des Nabels.
Rectusscheide.

Musculi abdominis.

19

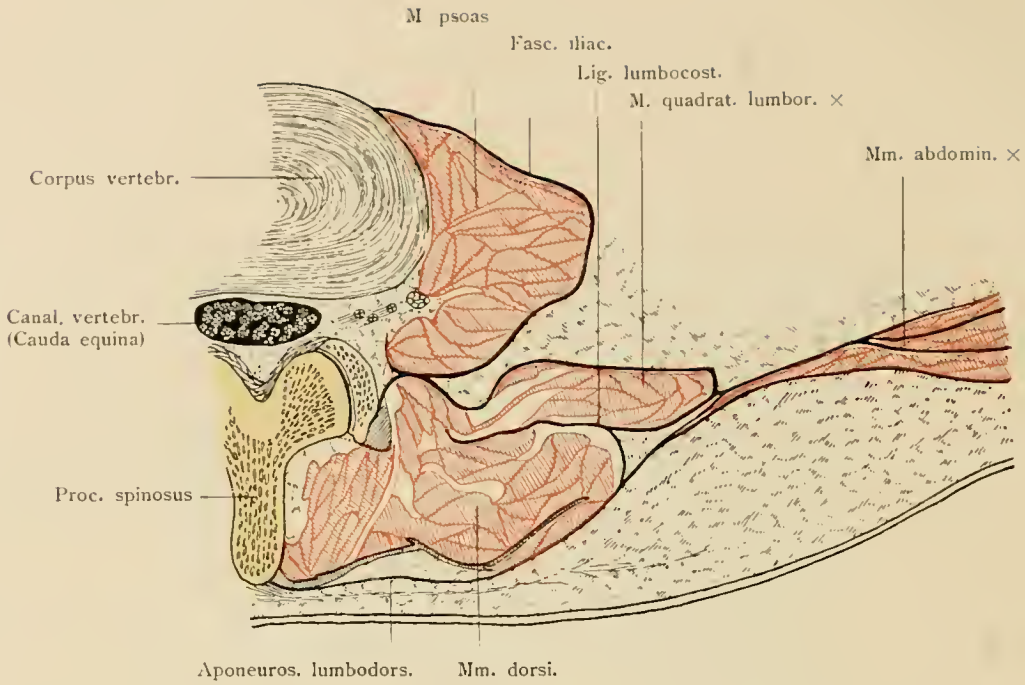

Querschnitt der Rückwand des Bauches. Aponeurosen und Fascien.

20

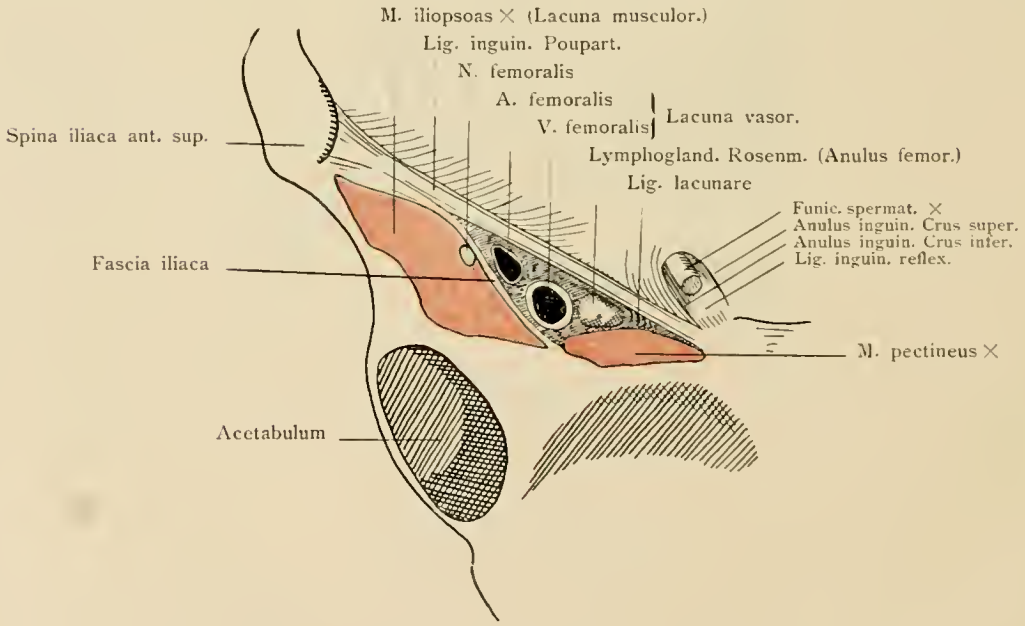

Äußerer Leistenring. Lig. inguinale Pouparti. Lacuna musculorum und vasorum.

Musculi abdominis.

21

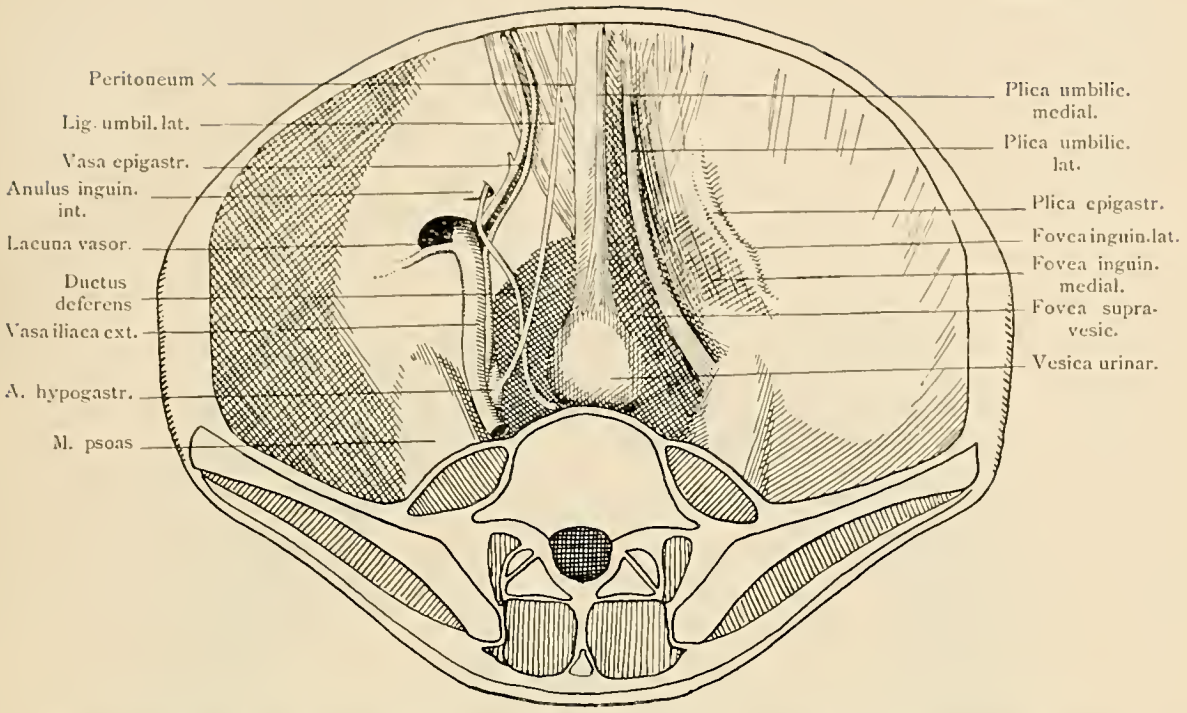

Männliche Leistenbruchgegend von innen. Man blickt von oben her in die Bauchhöhle hinein. Rechts ist das Bauchfell erhalten, links ist es weggenommen.

22

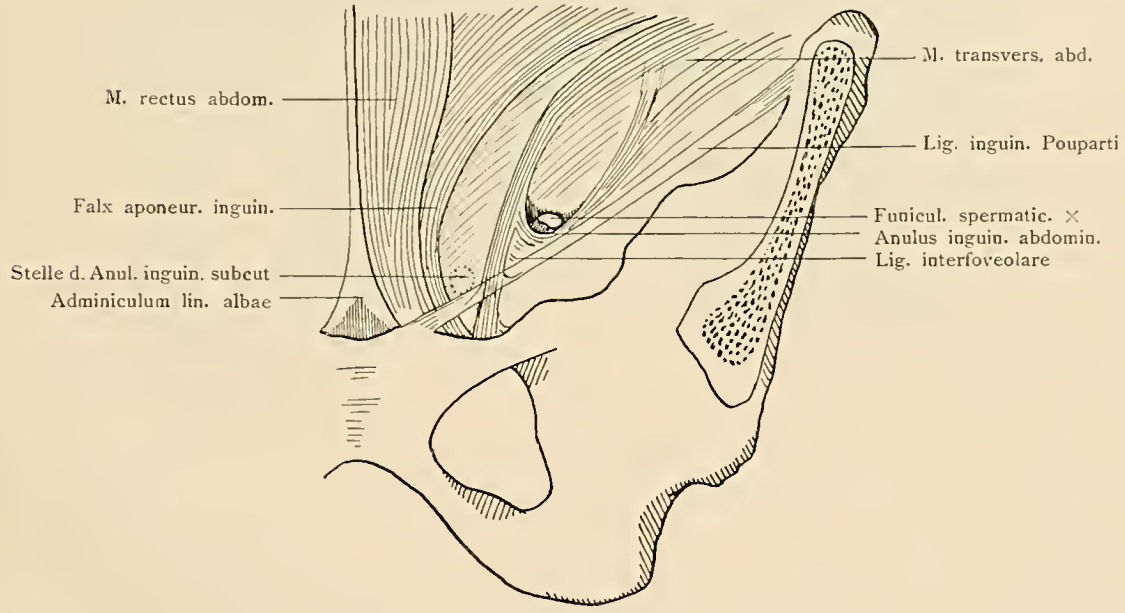

Halbschematische Abbildung der an der Innenseite der männlichen Bauchwand in der Bruchgegend vorhandenen Fascien und Sehnen (Merkel 1899).

Regio inguinalis.

23

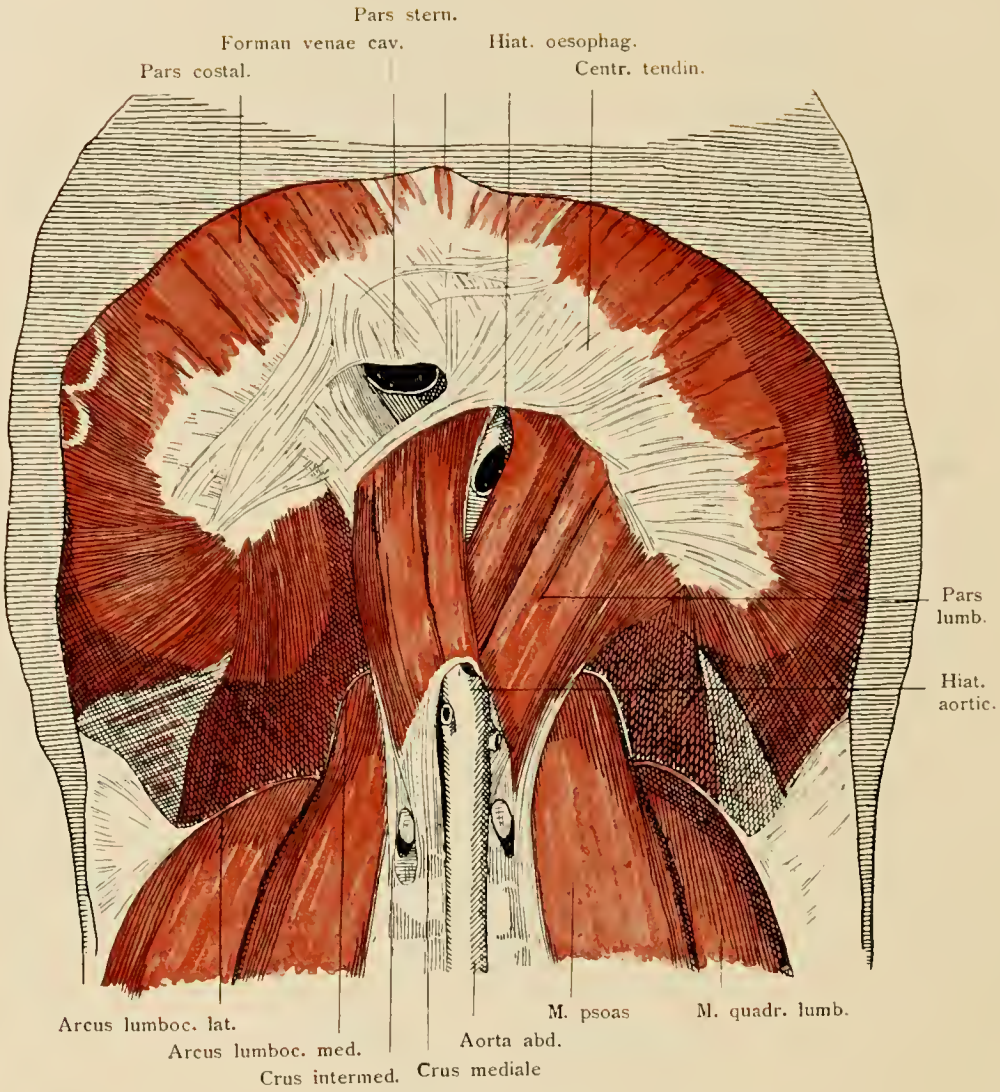

Zwerchfell, Untere Seite.

Diaphragma.

24

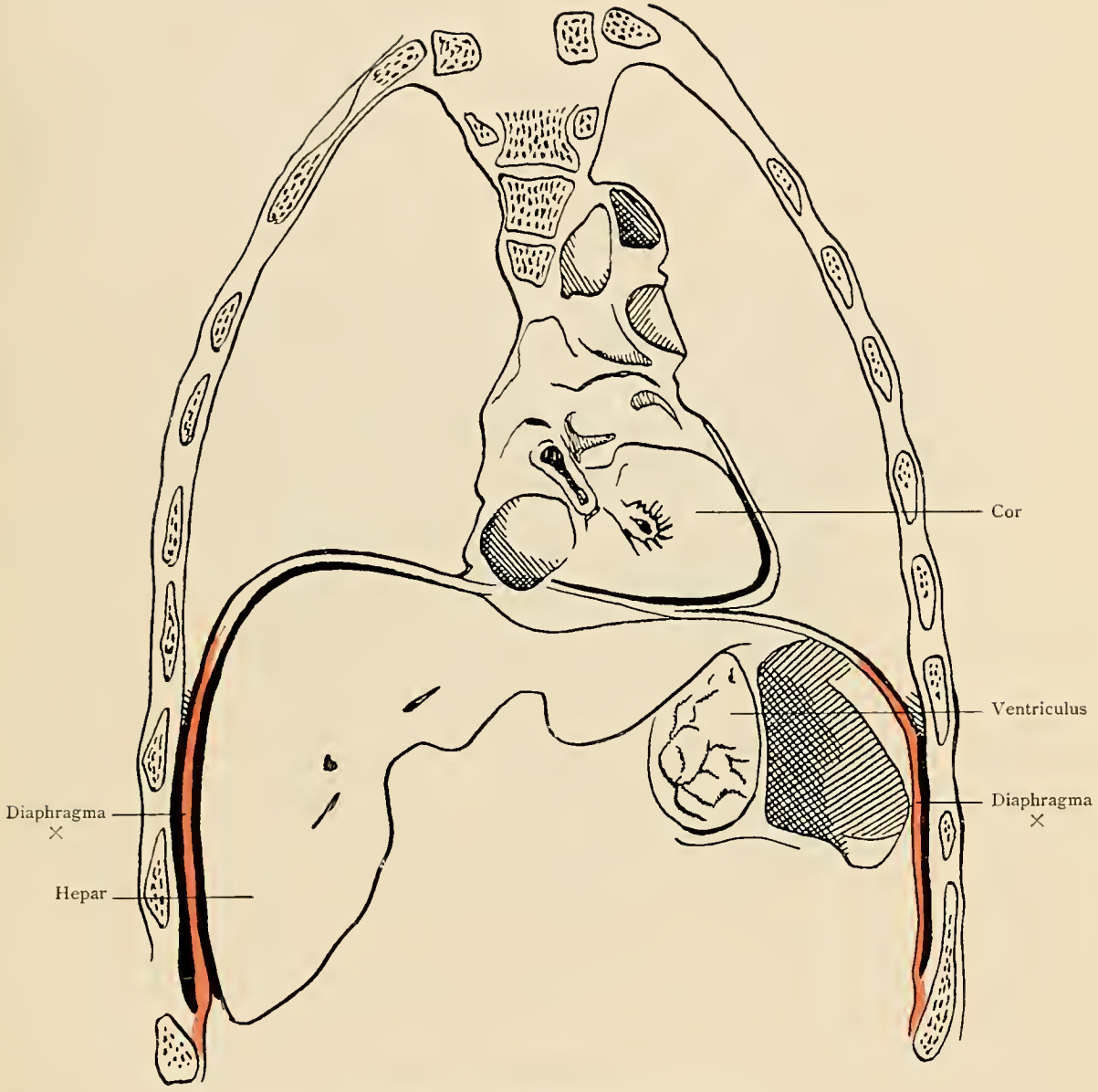

Zwerchfell; Frontalschnitt des Rumpfes.

Diaphragma.

25

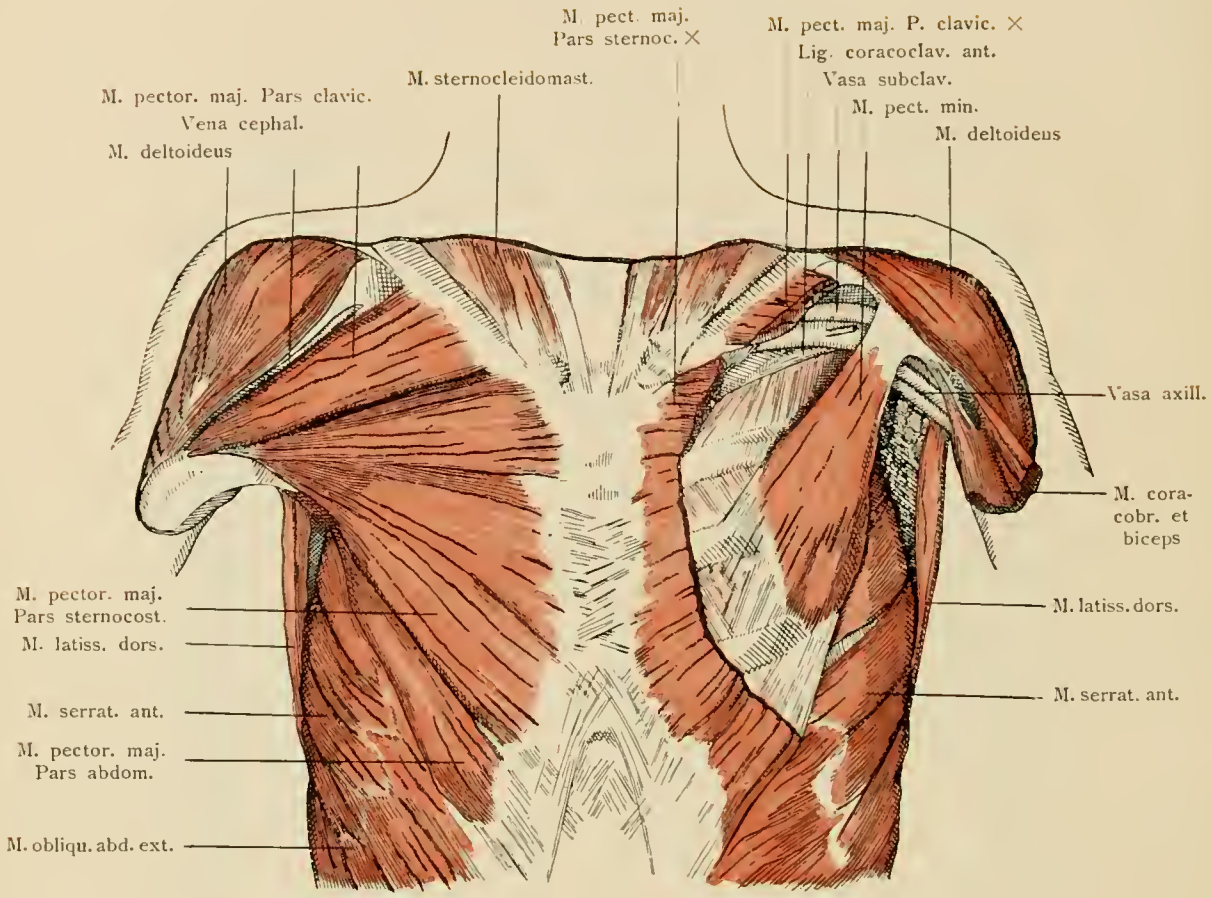

Brustmuskeln. Rechts erste Schichte, links zweite Schichte.

Musculi thoracis.

26

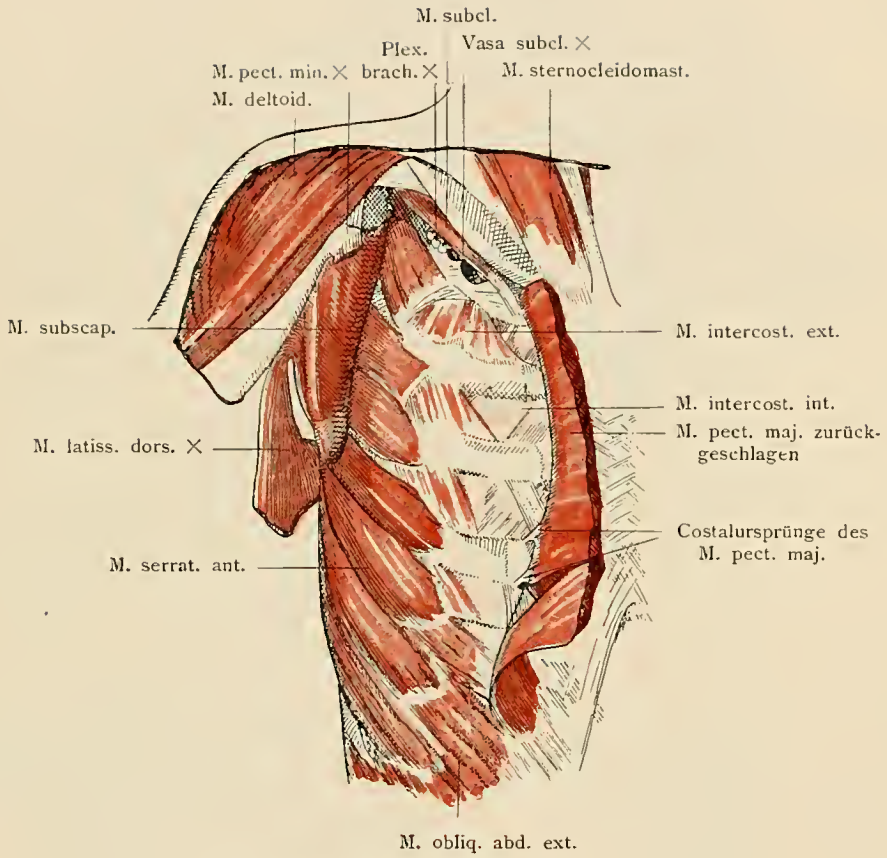

Brustmuskeln, tiefste Schichte.

Musculi thoracis.

27

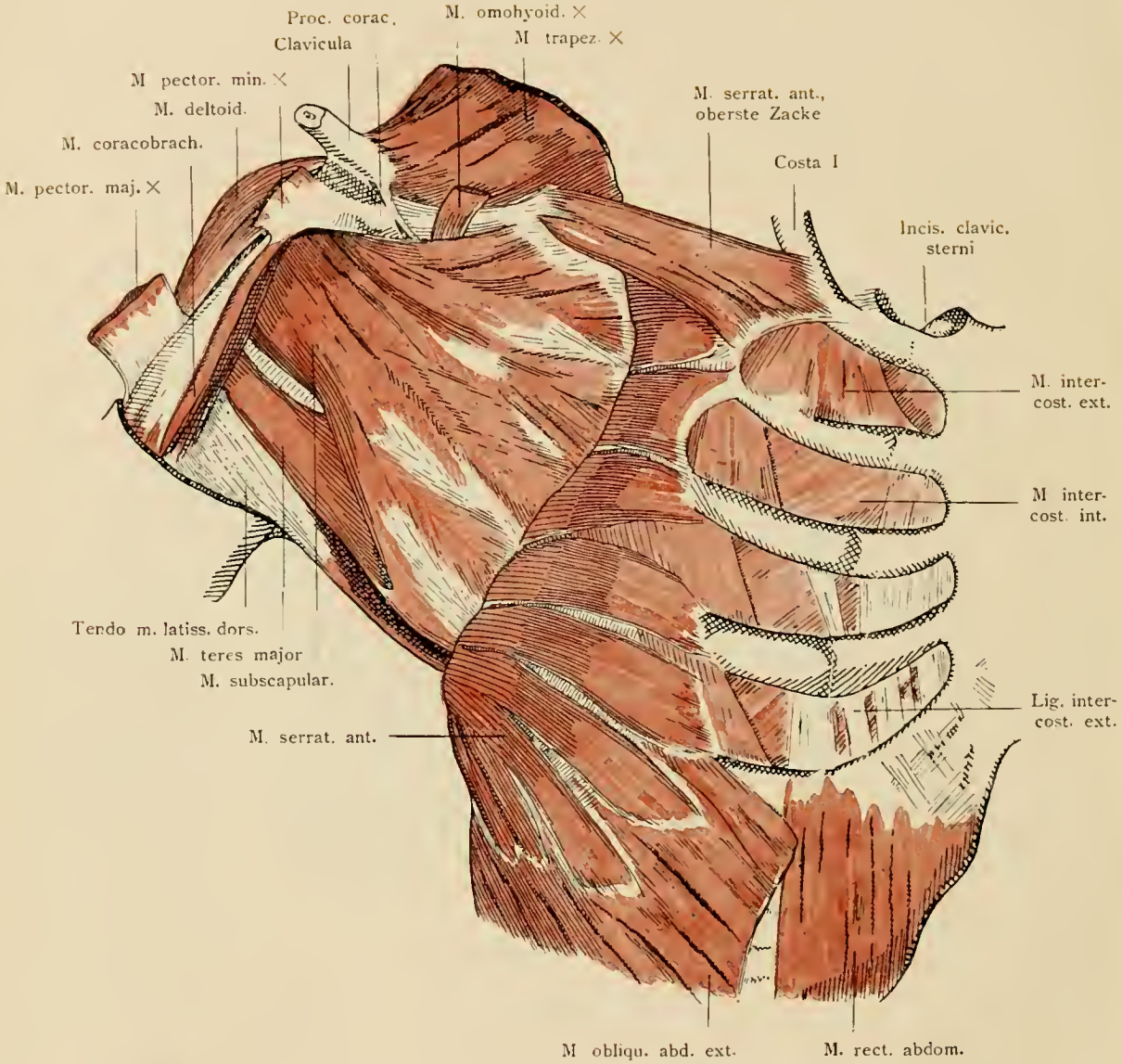

Das Schulterblatt ist vom Rumpf seitlich abgezogen. M. serratus anterior, M. subscapularis. Mm. intercostales und Ligg. intercostalia externa.

Musculi thoracis.

28

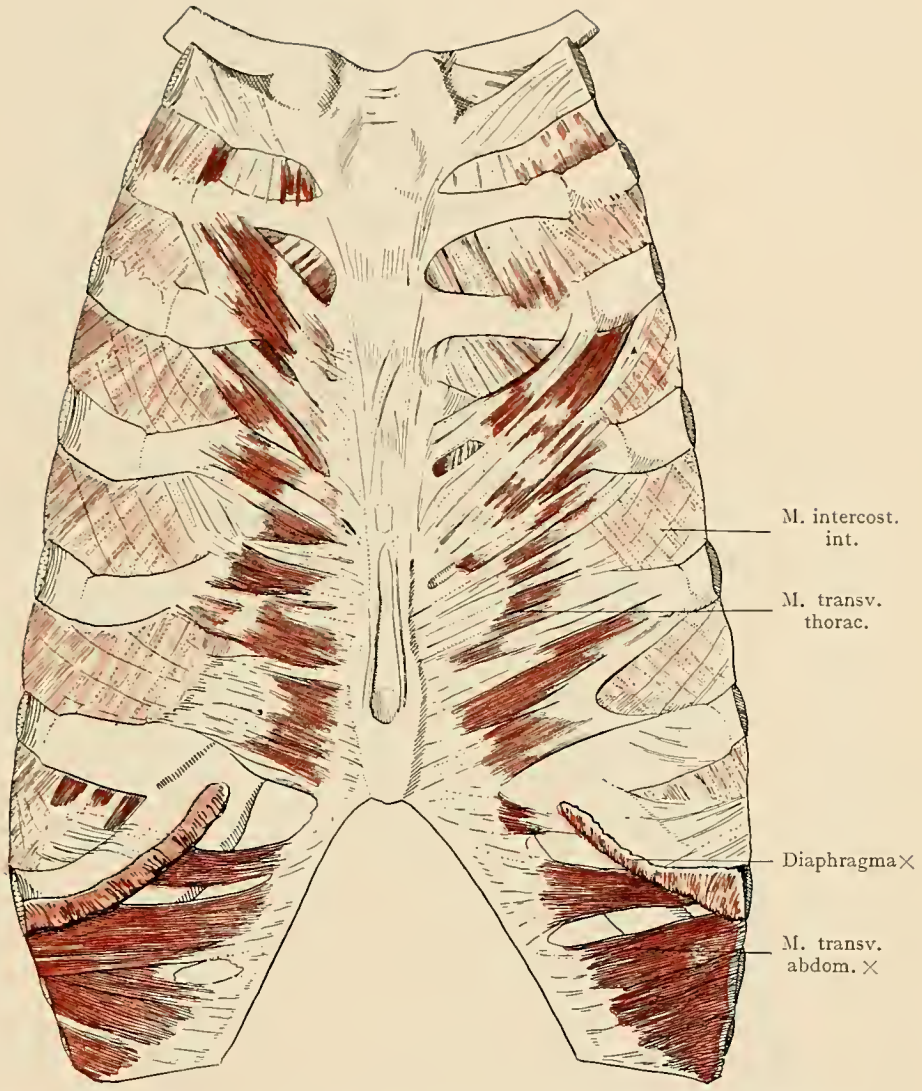

Musculus transversus thoracis. Musculi intercostales interni. Rückseite des Brustbeines und der angrenzenden Rippen. Oberster Teil des Musculus transversus abdominis. Ansätze des Diaphragma an den Rippen.

Musculi thoracis.

29

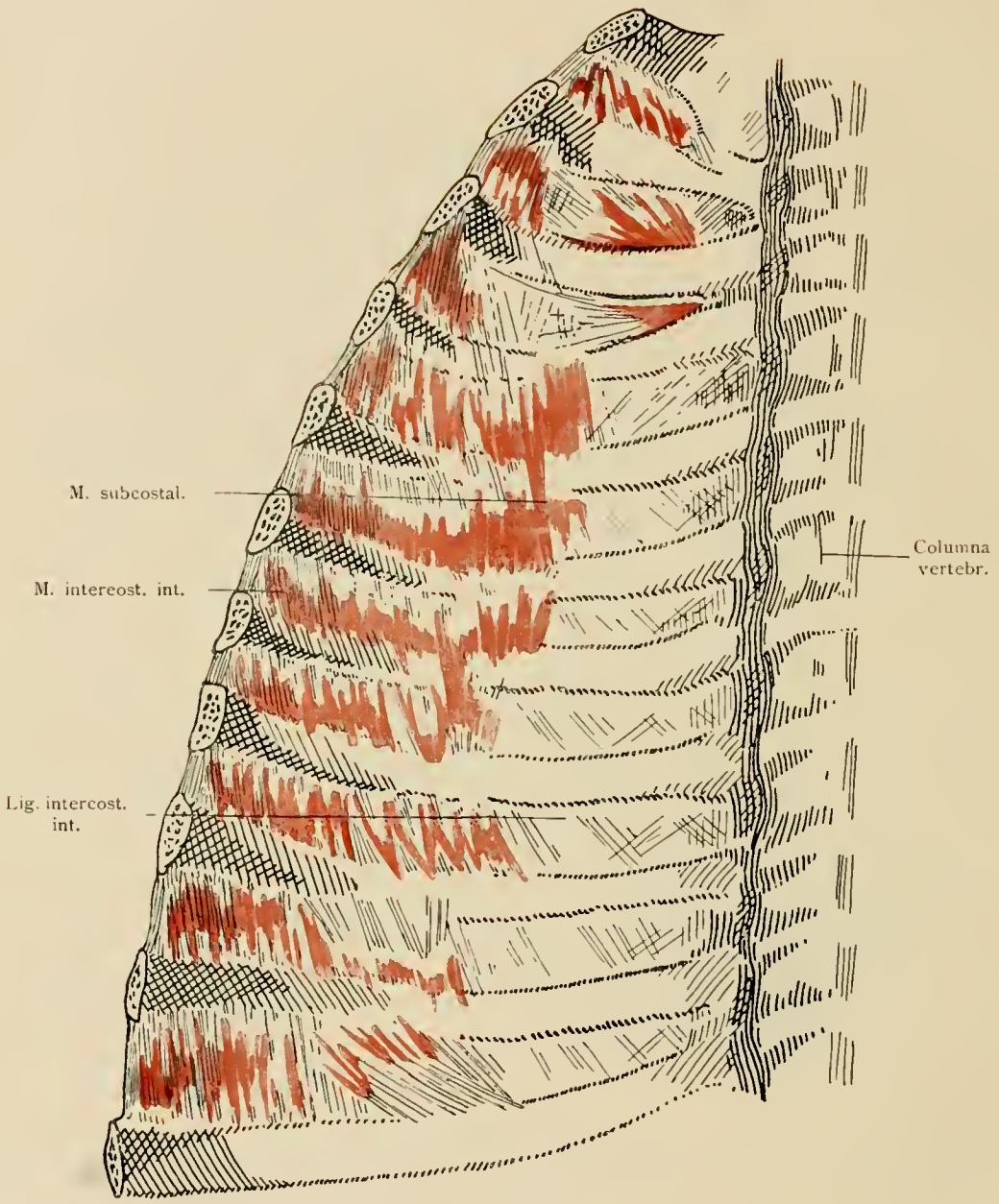

M. subcostalis.

Musculi thoracis.

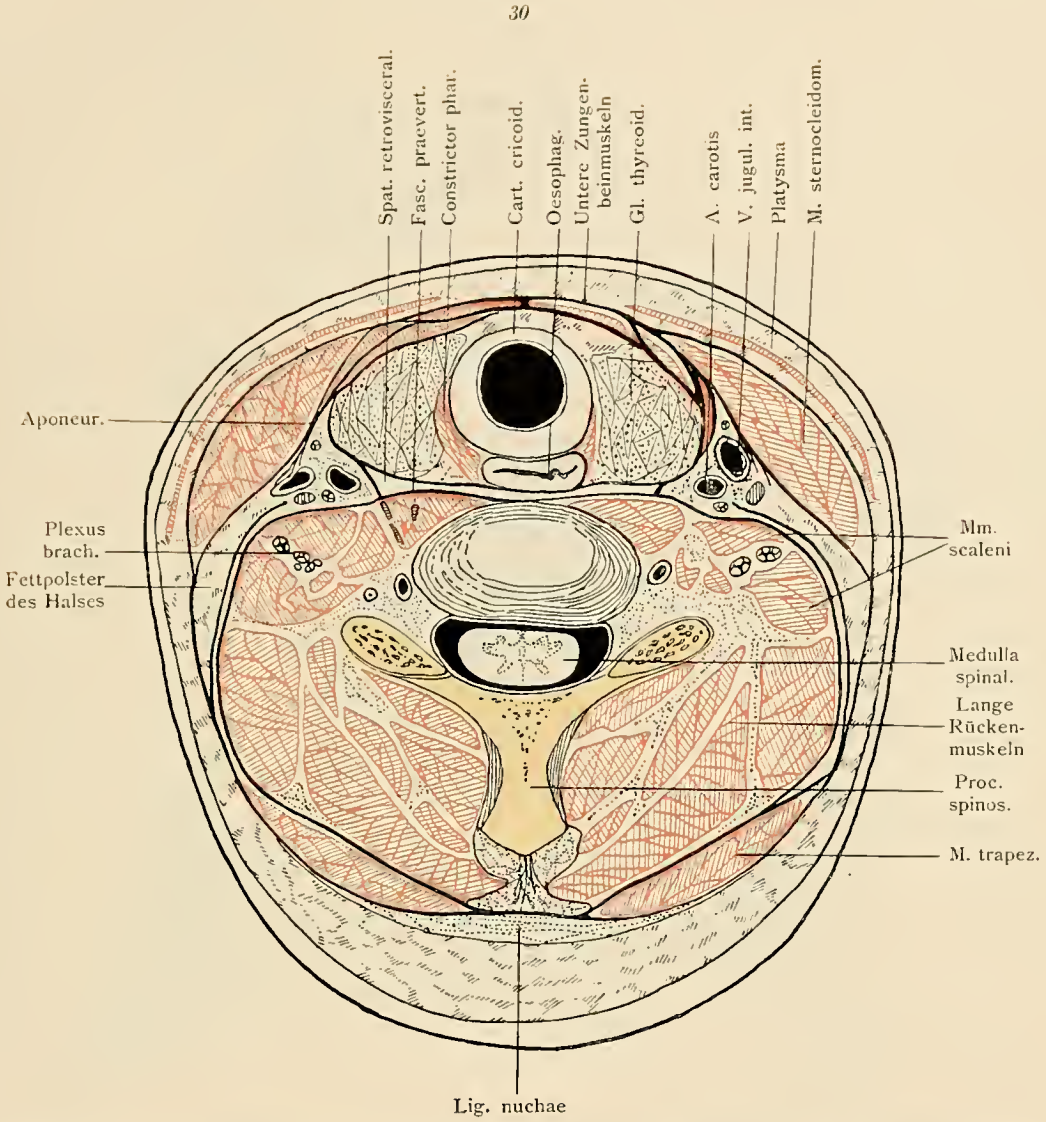

Querschnitt des Halses durch das Ende des Kehlkopfes und das Ende der Halswirbelsäule Querschnitte der Muskeln und der Bindegewebsblätter.

Musculi colli.

31

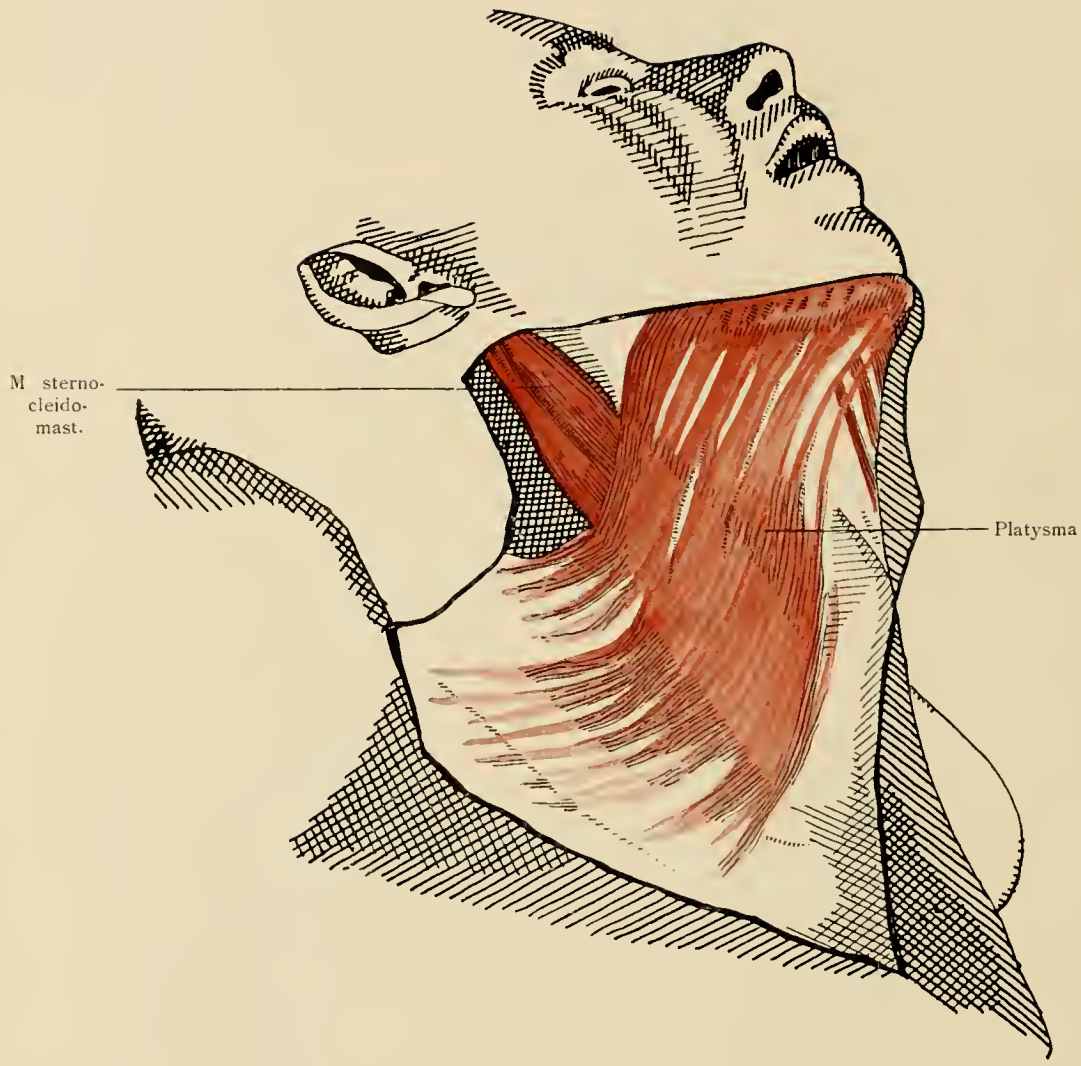

Platysma.

Musculi colli.

32

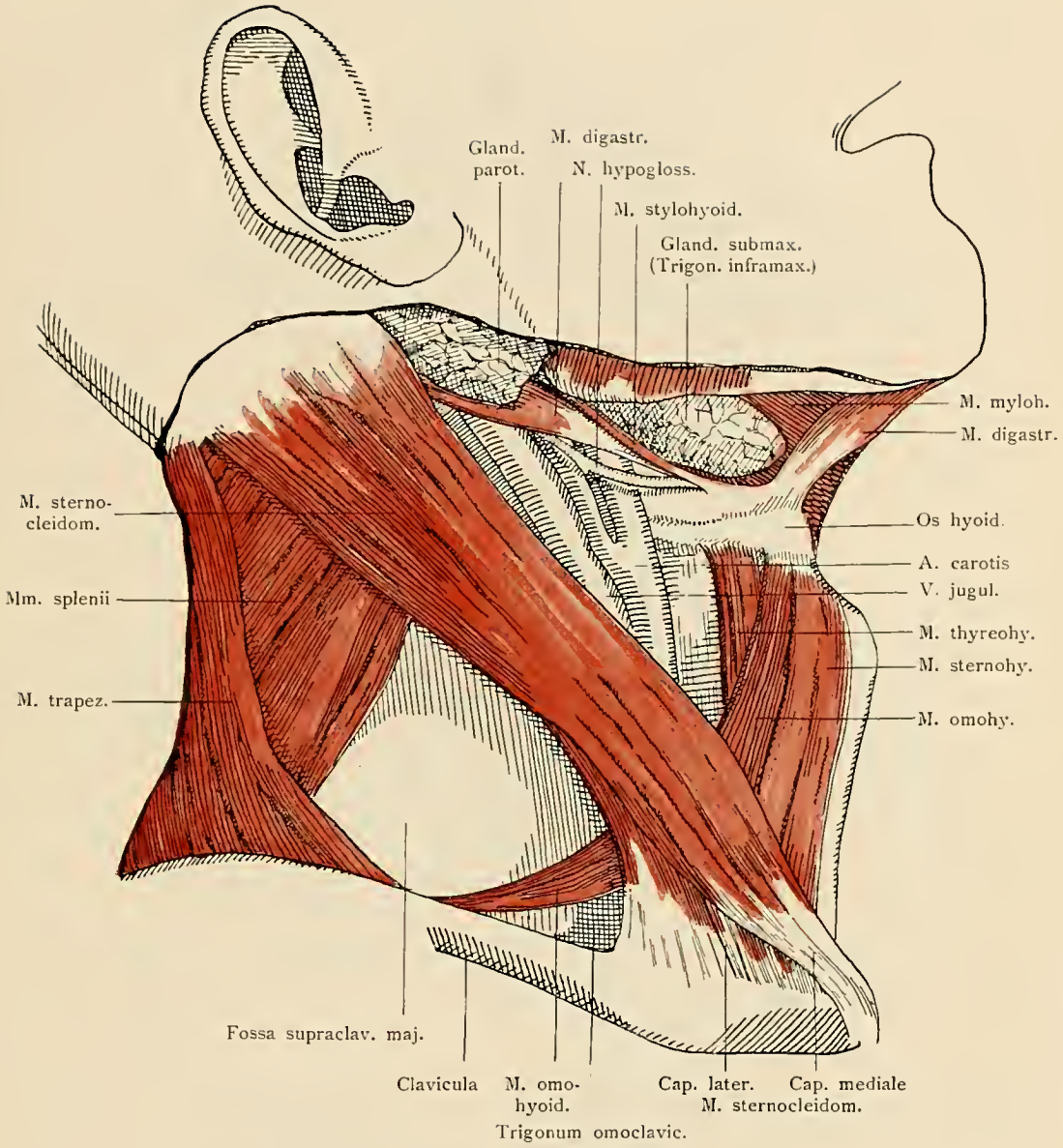

Muskeln des Halses im Profil. Das Platysma ist entfernt.

Musculi colli.

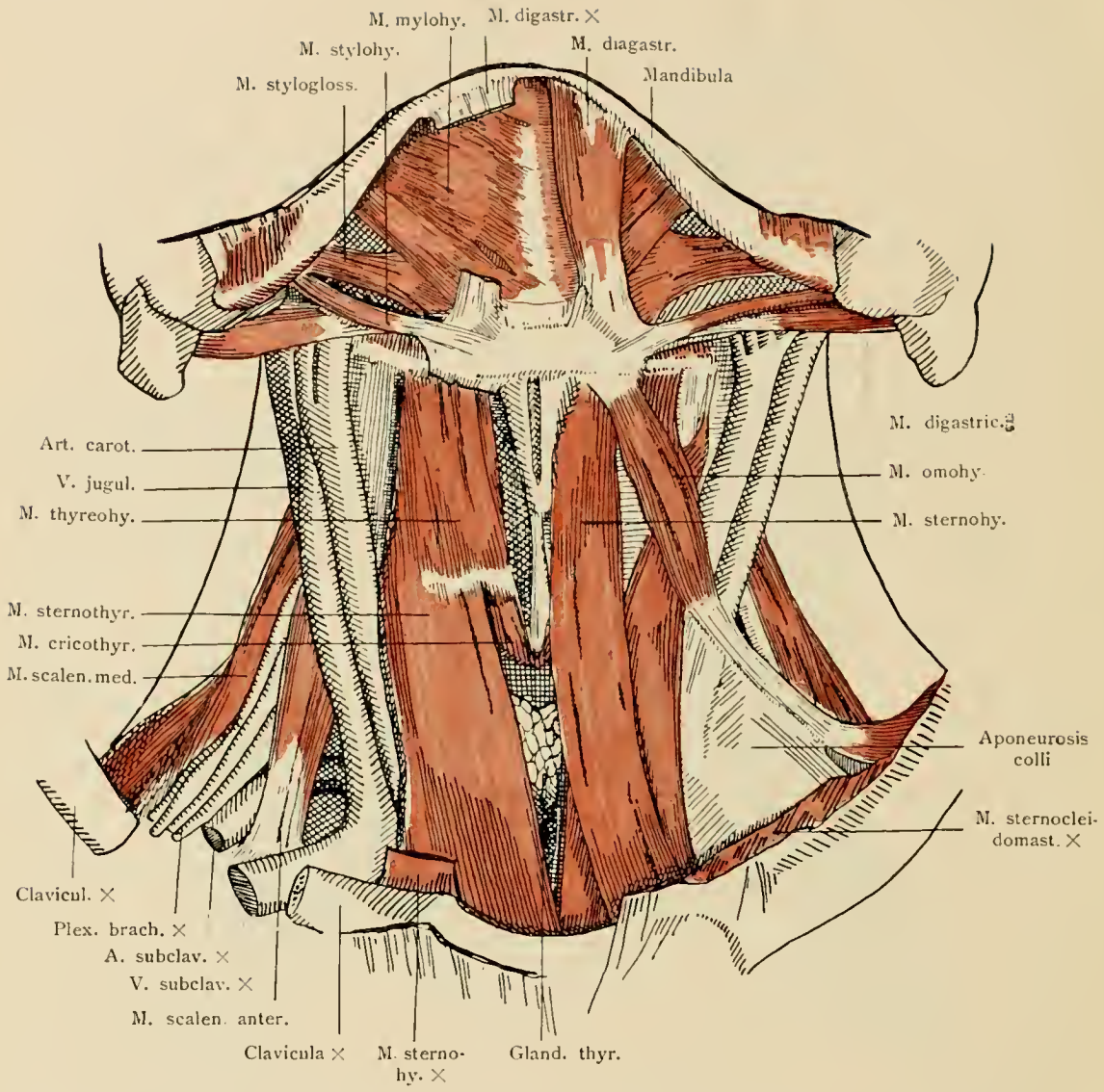

Halsmuskeln von vorne. Auf der linken Seite sind die nach Entfernung des M. sternocleidomastoideus sichtbaren Muskeln dargestellt, auf der rechten sind vorderer Bauch des M. digastricus, M. omohyoideus und sternohyoideus abgeschnitten, um den M. sternothyreoideus und thyreohyoideus zu zeigen.

Musculi colli.

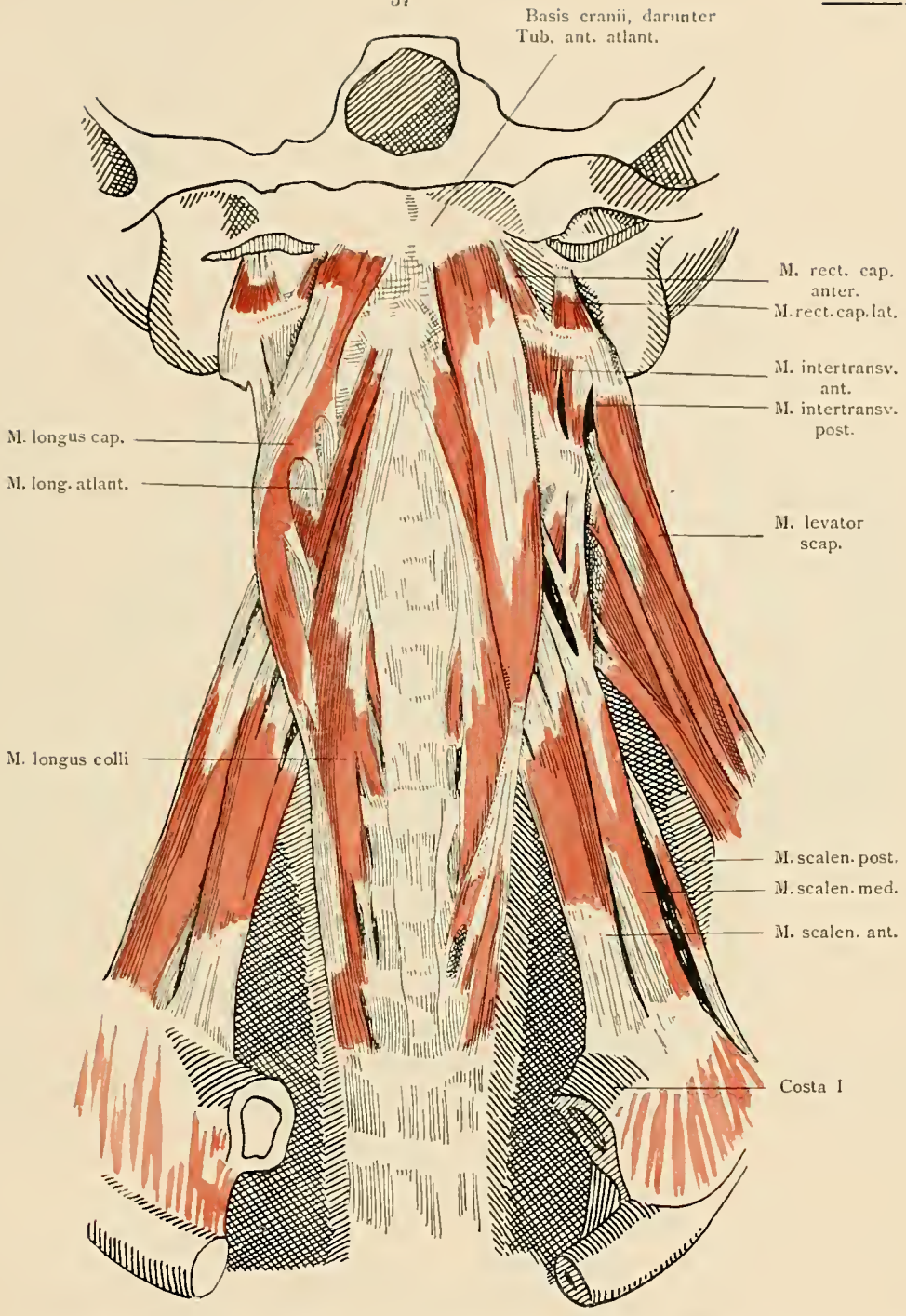

Tiefe Halsmuskeln. Nach Entfernung des Eingeweidestranges des Halses ist die Wirbelsäule mit den auf ihr liegenden Muskeln freigelegt. Links sind die Muskeln in ihrer Lage belassen, rechts ist der M. longus capitis zurückgezogen, um den M. longus colli in ganzer Länge sichtbar zu machen.

Musculi colli.

35

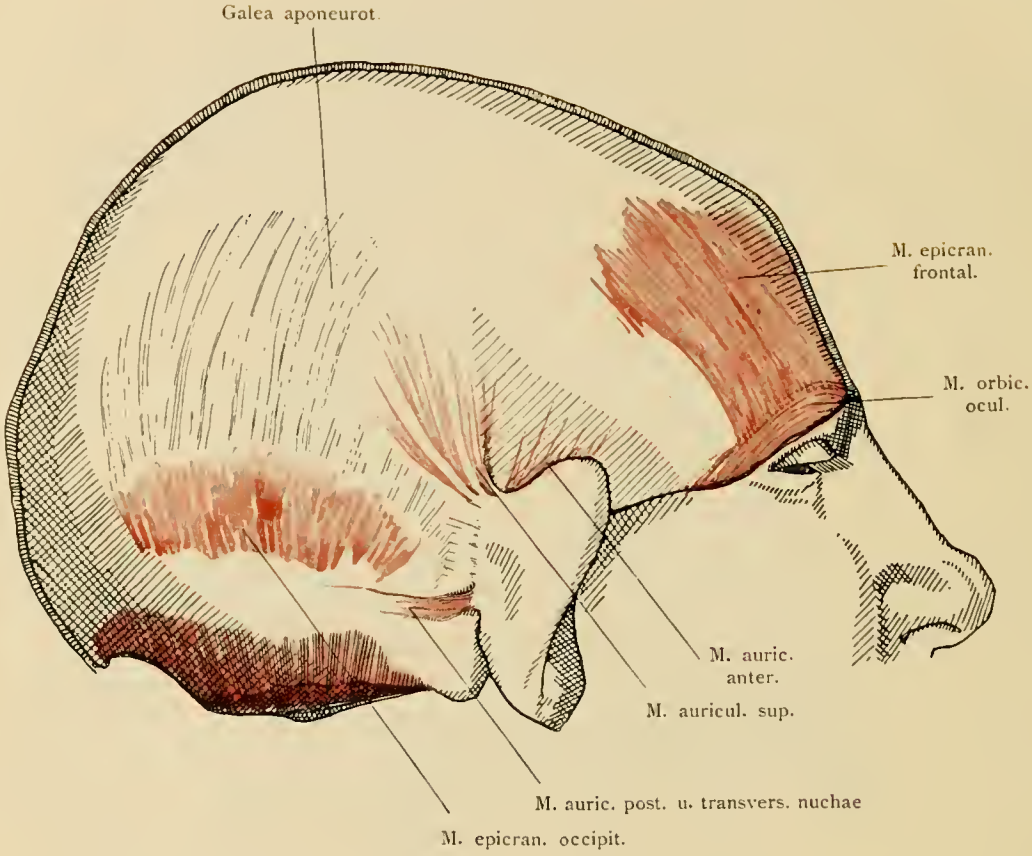

Muskeln des Schädeldaches. Das Ohr ist vorwärts gezogen, um den M. epicranius occipitalis und den M. auricularis posterior sichtbar zu machen. Die zum Schädel aufsteigenden Nackenmuskeln sind kurz abgeschnitten.

Musculi capitis.

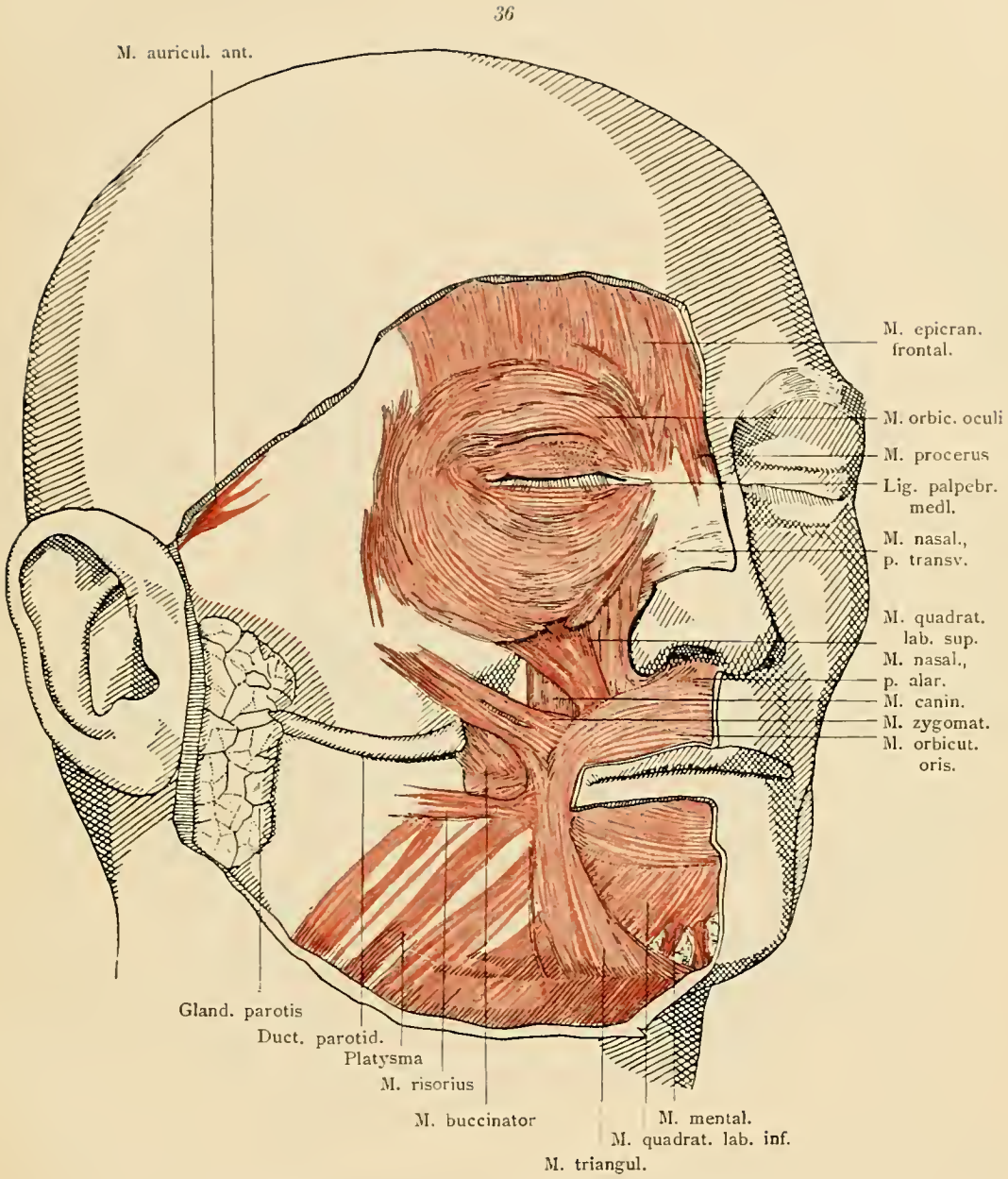

Mimische Gesichtsmuskeln; oberflächliche Schichte.

Musculi capitis.

37

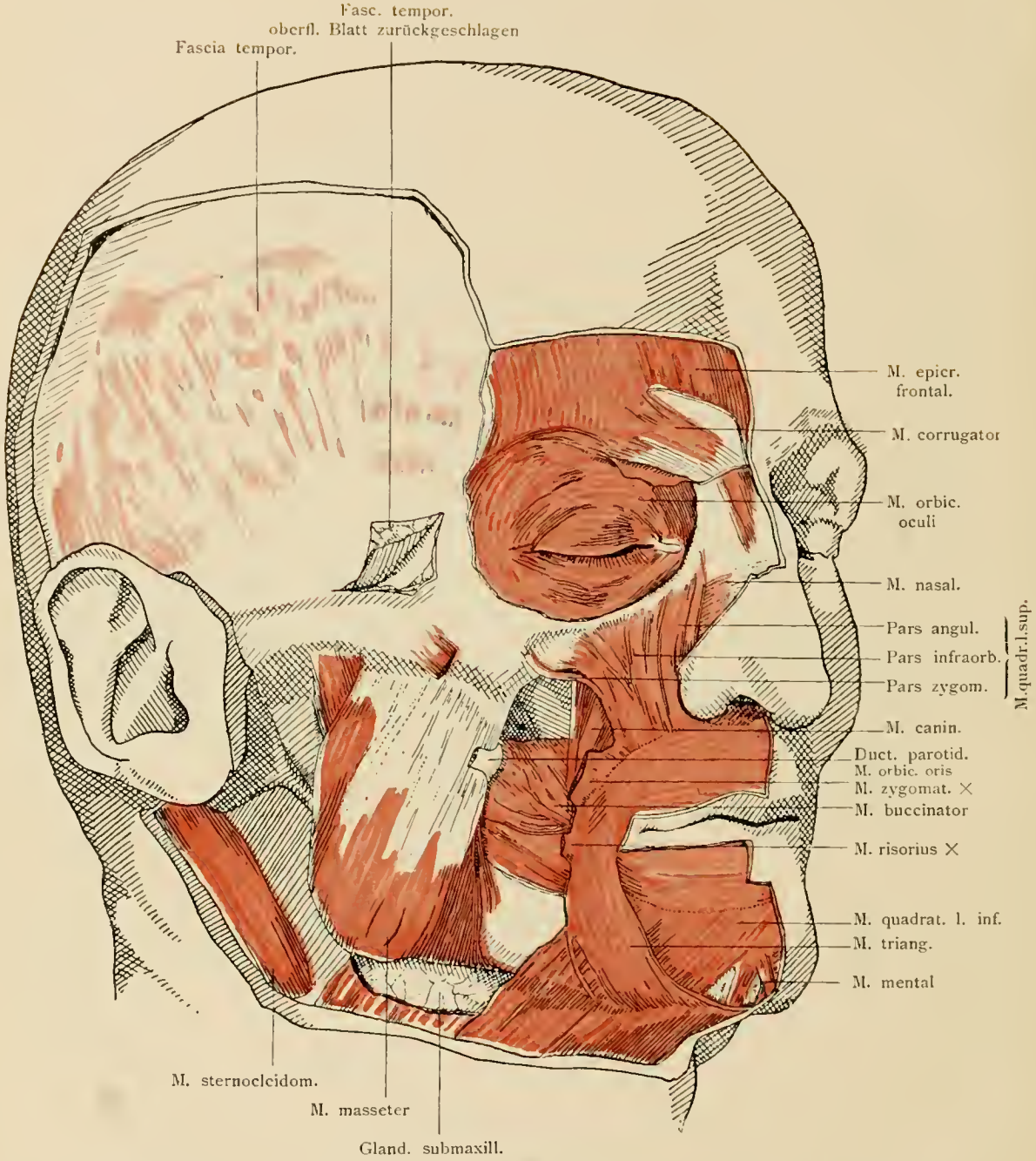

Gesichtsmuskeln, die peripherischen Teile des M. orbicularis oculi sind fortgeschnitten, der M. epicranius frontalis ist zurückgeklappt, um den M. corrugator zu zeigen, M. zygomaticus und risorius sind abgeschnitten, um die tiefer liegenden Muskeln sichtbar zu machen. Die oberflächliche Fascie des M. temporalis ist an einer Ecke zurückgelegt.

Musculi capitis.

38

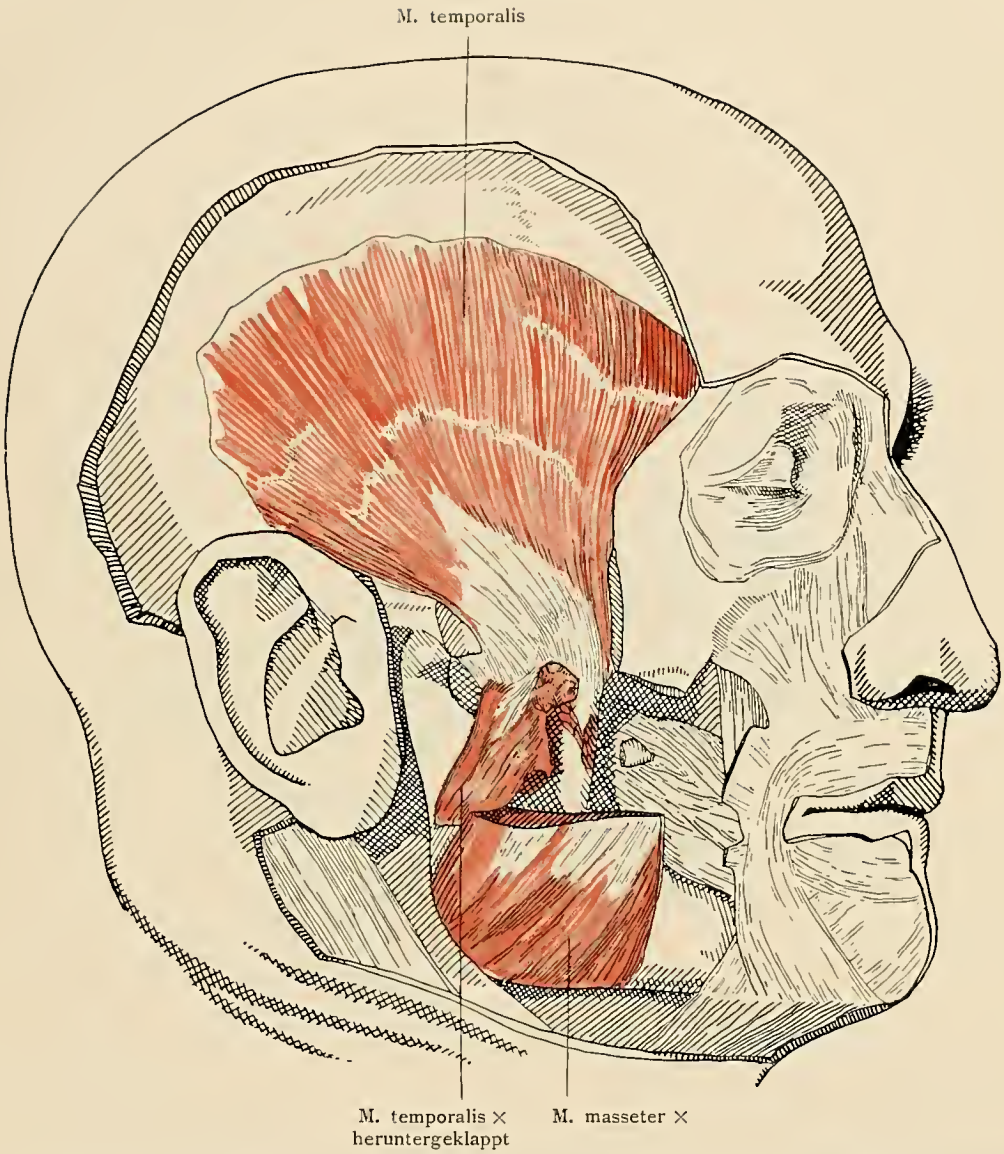

M. temporalis, die oberflächliche Lage ist heruntergeklappt, um die am Processus coronoideus festgeheftete Sehne zu zeigen. Aus dem Arcus zygomaticus ist das Mittelstück herausgeschnitten. Vom M. masseter ist nur der untere Ansatz stehen geblieben.

Musculi capitis.

39

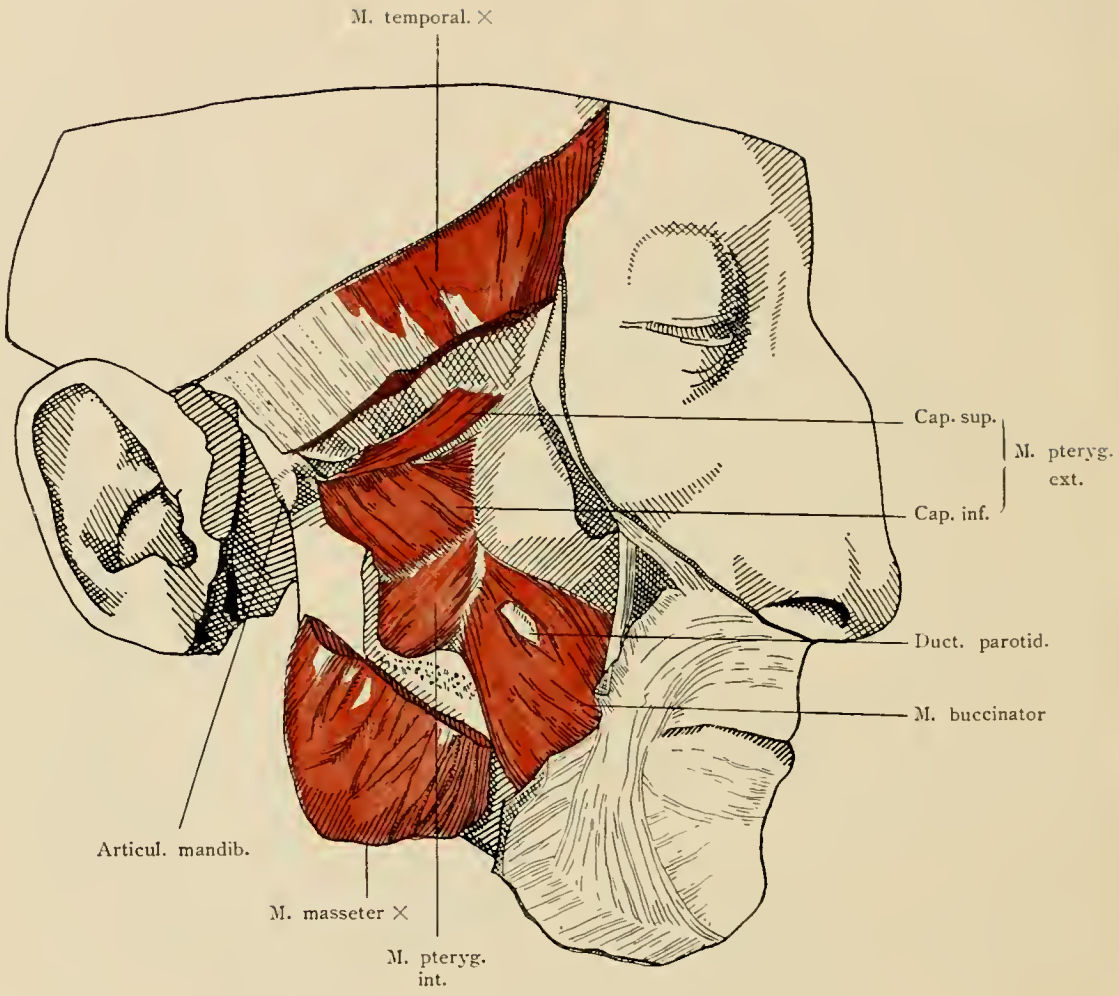

Musculus pterygoideus externus und internus. Musculus buccinator. Der Jochbogen ist entfernt, aus dem Unterkiefer ist der Processus coronoideus und ein Teil des Astes herausgeschnitten. Der Musculus temporalis ist gekürzt, ebenso der Musculus masseter. Von der Ohrspeicheldrüse ist nur das Ende des Ausführungsganges bei seinem Eintritt in den Musculus buccinator stehen geblieben. Zwischen Musculus buccinator und pterygoideus externus ist die Raphe pterygomandibularis sichtbar.

Musculi capitis.

40

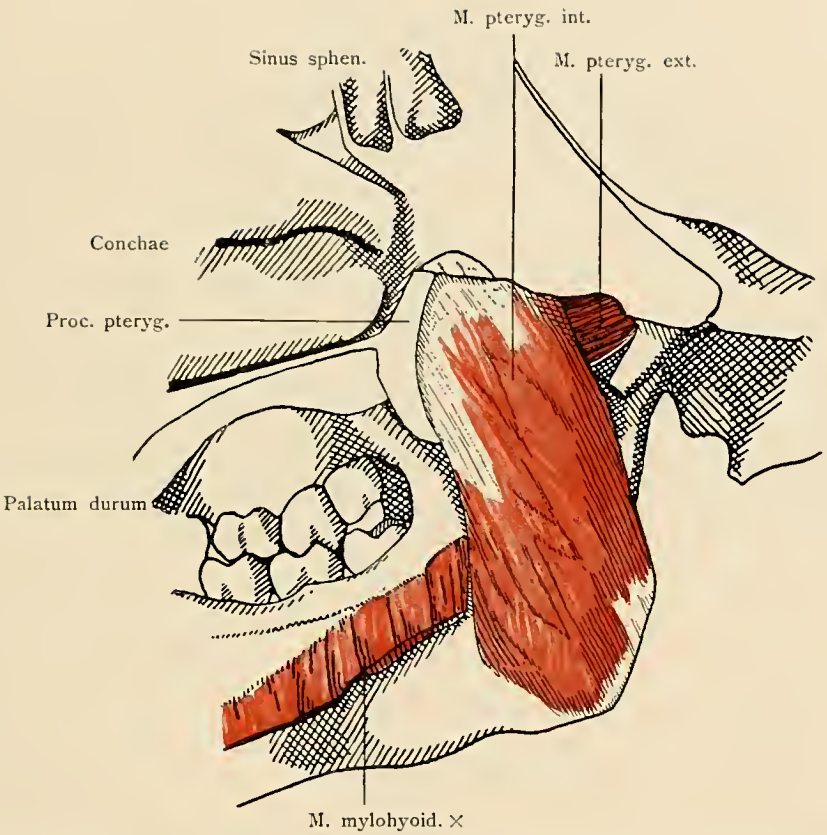

Musculus pterygoideus internus. Schädel median durchschnitten; alle Weichteile bis zum Muskel sind entfernt. Musculus mylohyoideus, nächst dem Ansatz am Unterkiefer abgeschnitten.

Musculi capitis.

41

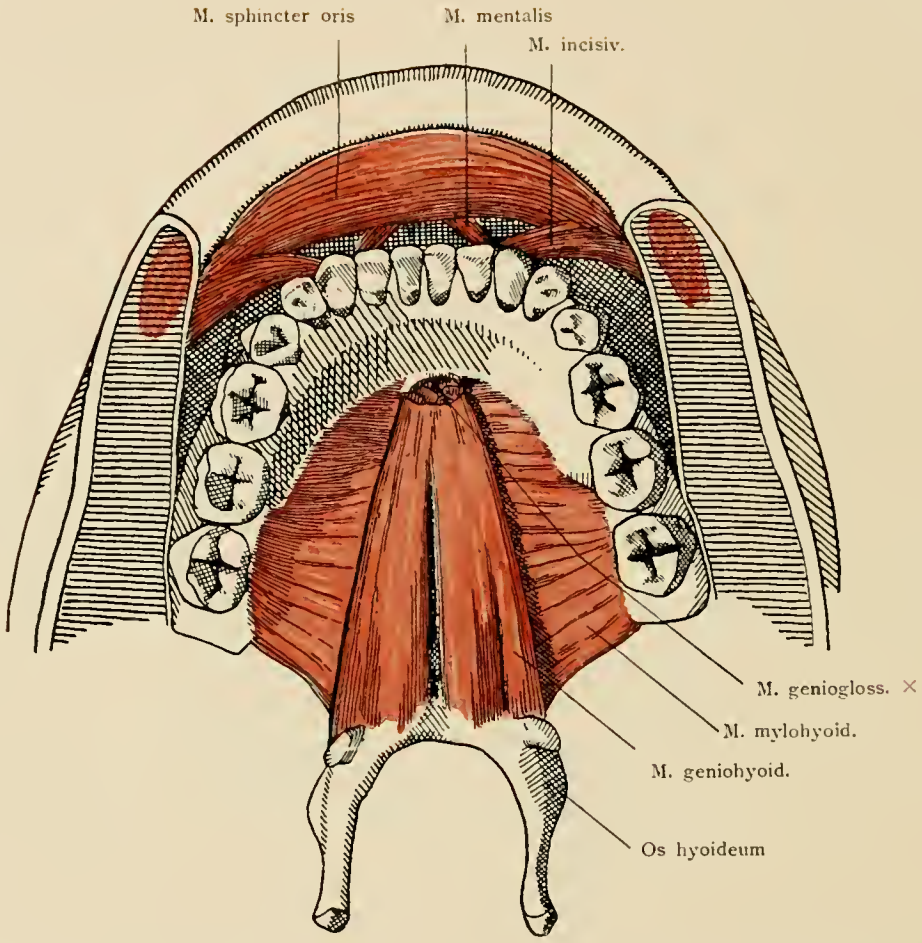

Musculus sphincter oris, mentalis und incisivus. Musculus mylohyoideus und geniohyoideus. Ein Horizontalschnitt durch den Mundwinkel trennt den Mundboden vom Schädel ab. Die Zunge ist entfernt. Zu beiden Seiten der Lippe sieht man den Querschnitt des nach der Oberlippe aufsteigenden Sphincter oris.

Musculi capitis.

42

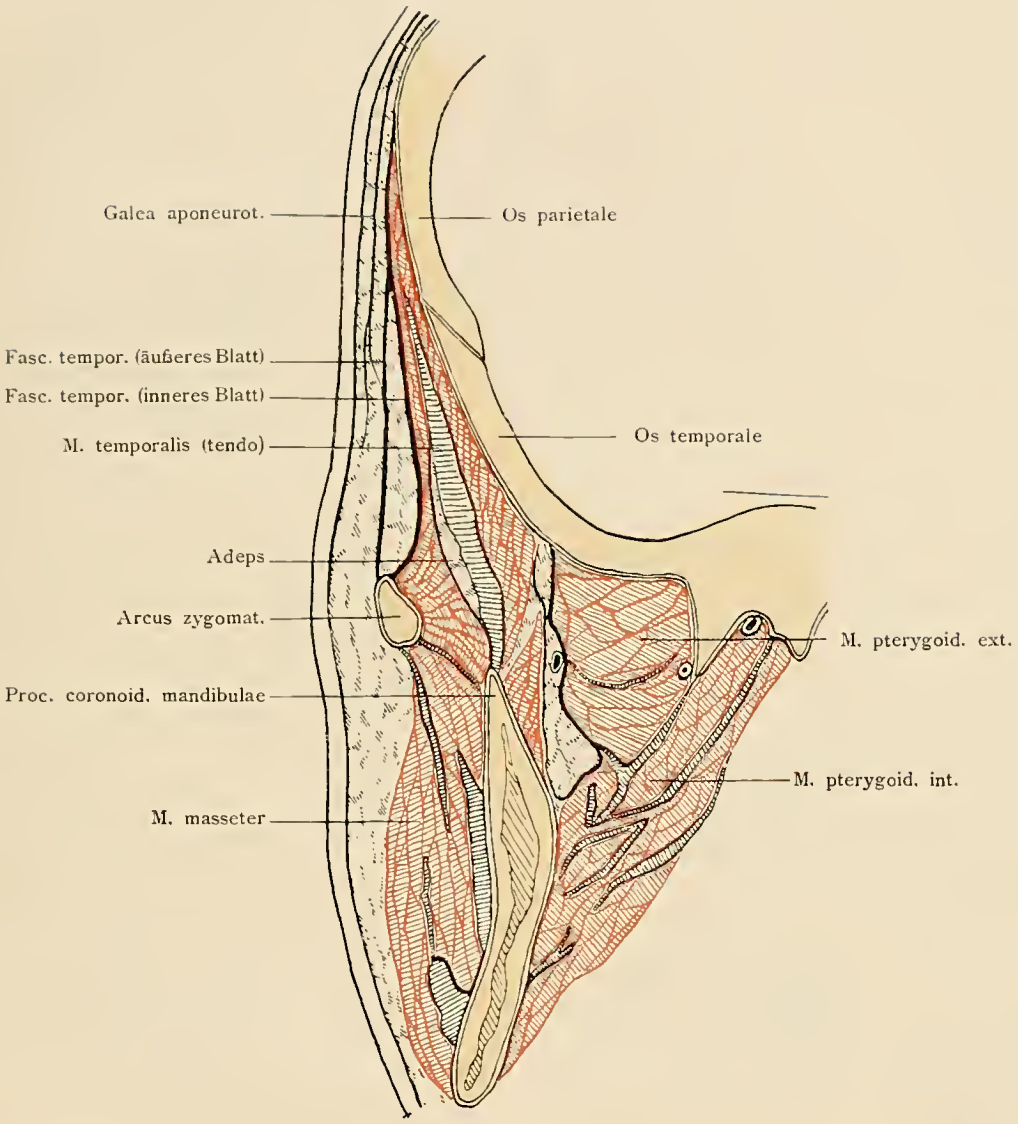

Frontalschnitt der rechten Seite des Kopfes durch den Processus coronoideus und den Ast des Unterkiefers. Durchschnitte der Kaumuskeln und der Fascienblätter der Gegend.

Musculi capitis.

43

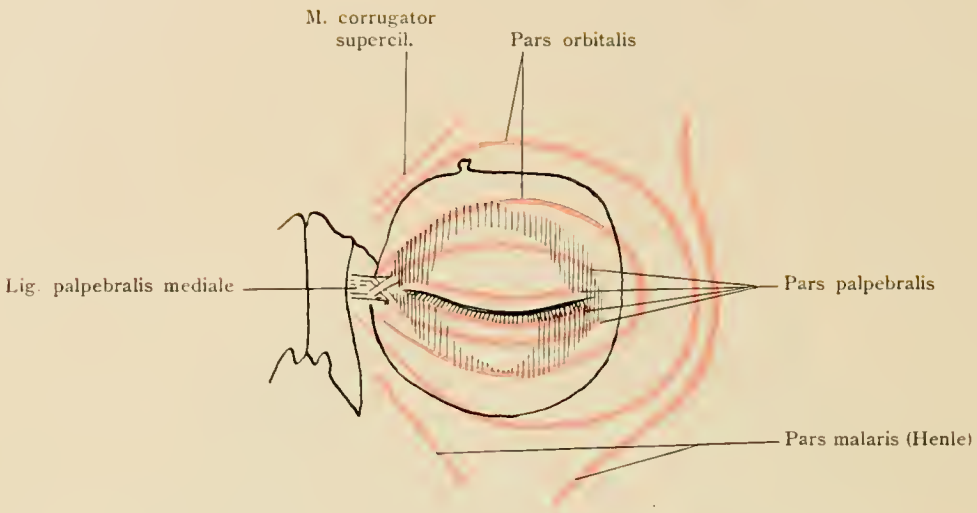

Schema des Ursprunges und Verlaufes der Teile des Musculus orbicularis oculi.

44

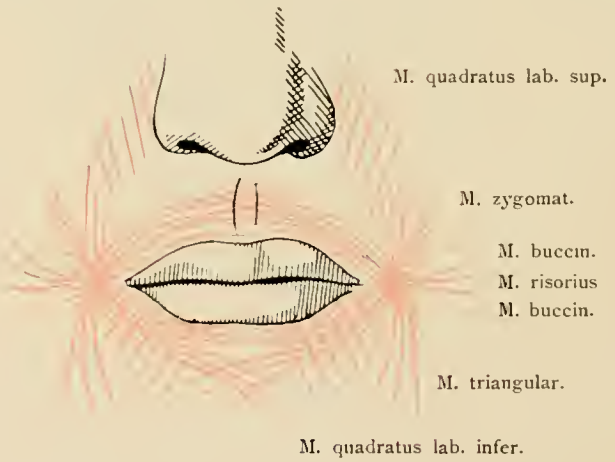

Schema des Verlaufes der in die Lippen einstrahlenden Muskeln.

Musculi capitis.

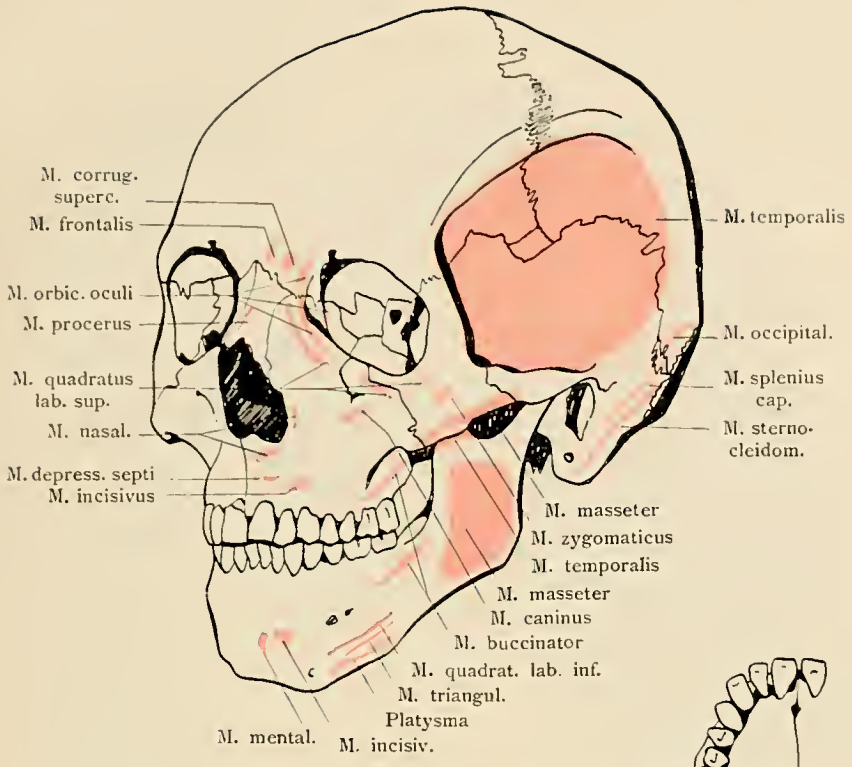

45

Anheftungsstellen der Muskeln an der Gesichts- und Seitenfläche des Schädels.

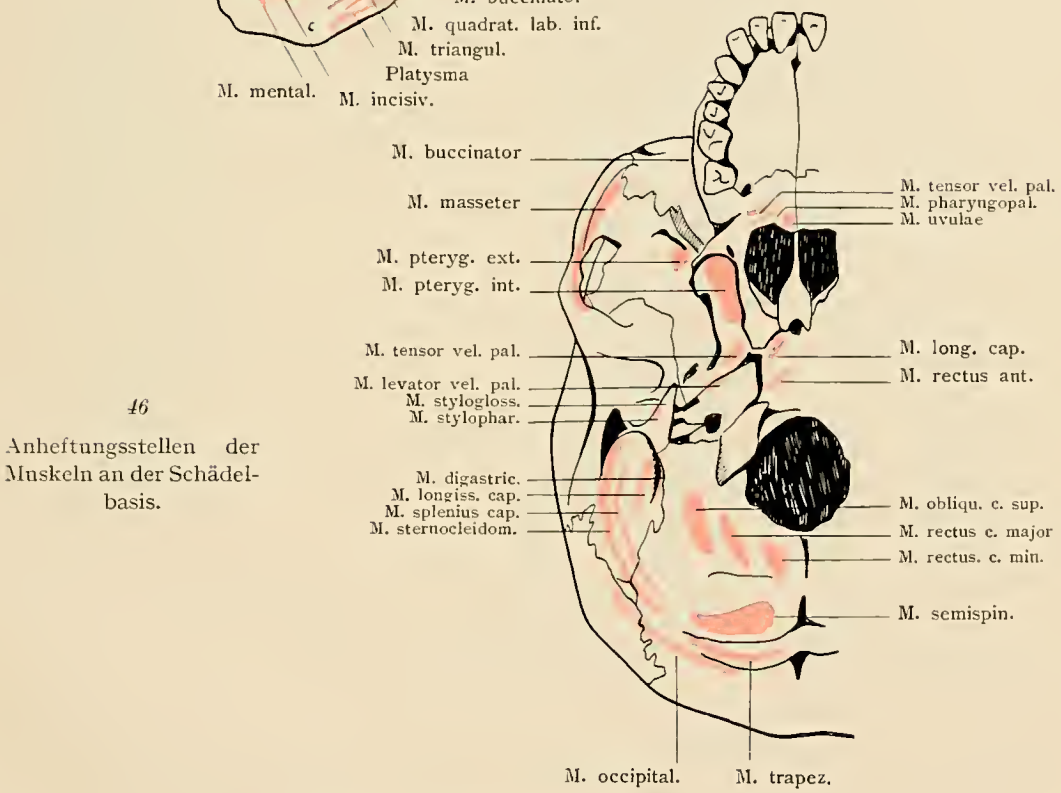

46

Anheftungsstellen der Muskeln an der Schädelbasis.

Cranium, Insertiones musculorum.

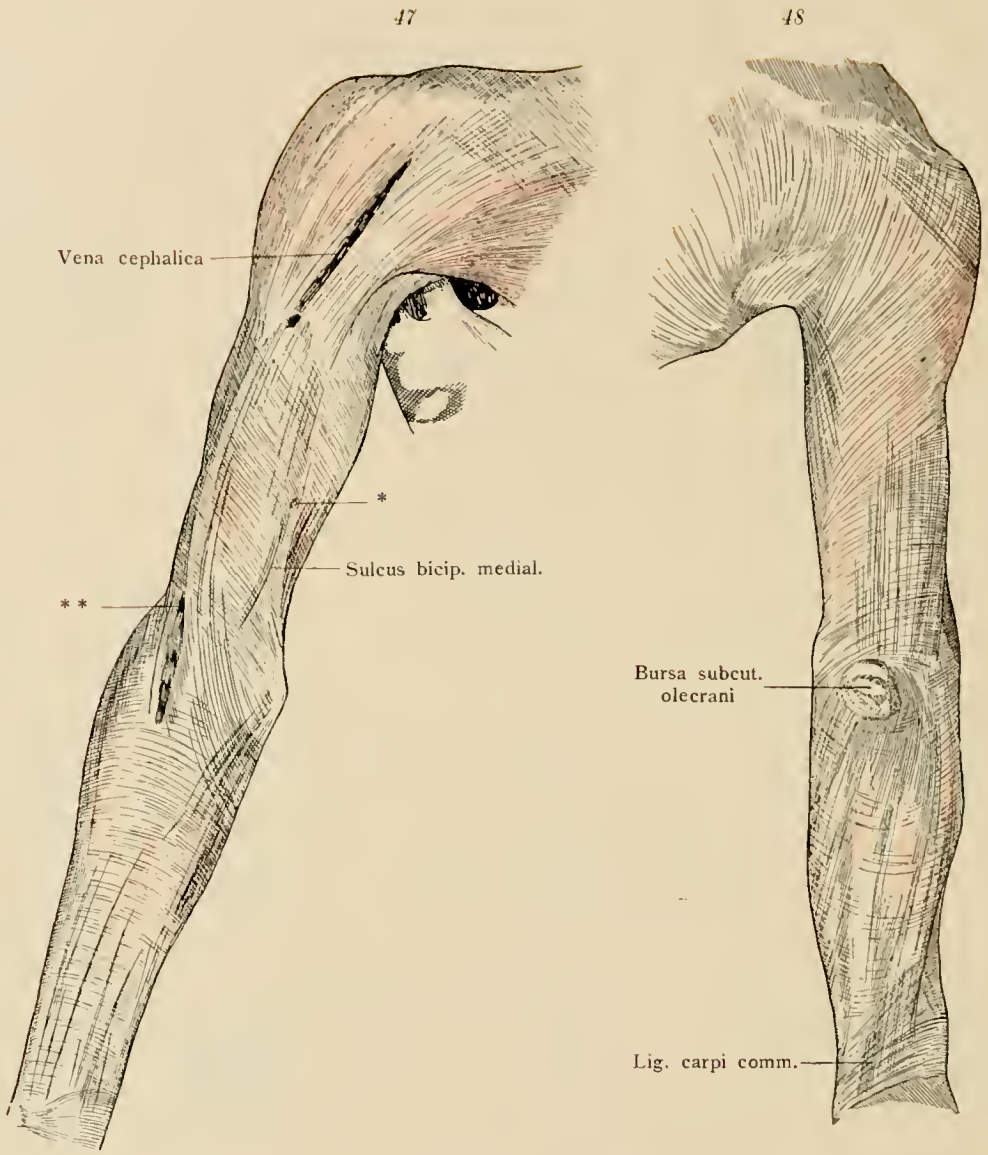

Aponeurose des Ober- und Unterarmes. *47* Vorderseite. *48* Rückseite.

* Eintrittsstelle der Vena basilica, Austrittsstelle des Nervus cutaneus antebrachii.
** Austrittsstelle des Nervus cutaneus antebrachii lateralis.

Aponeurosis brachii et antebrachii.

49

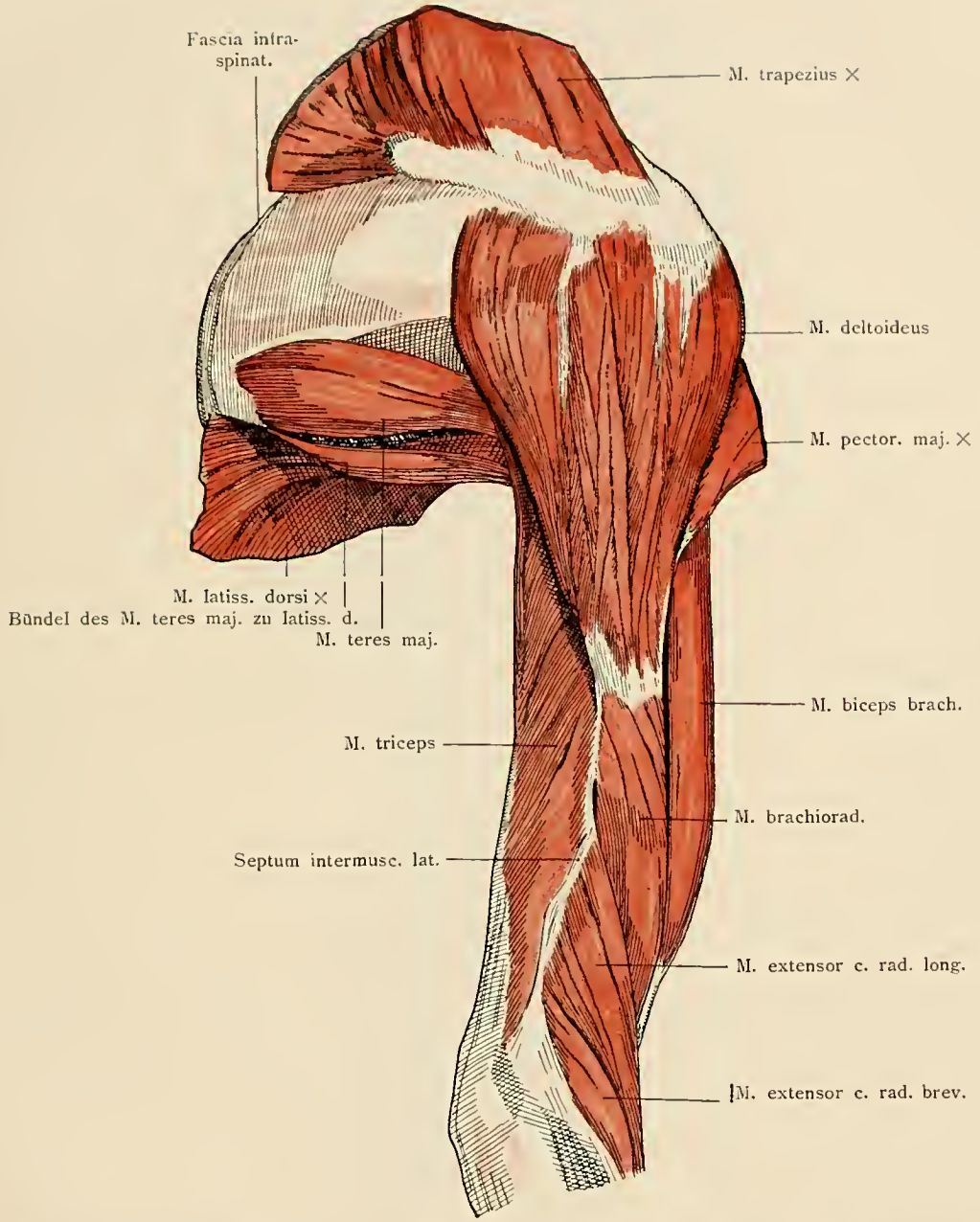

Muskeln des Schulterblattes und Oberarmes von der lateralen Seite gesehen. Das Schulterblatt ist mit seiner unteren Spitze stark gehoben.

Musculi extremitatis superioris.

50

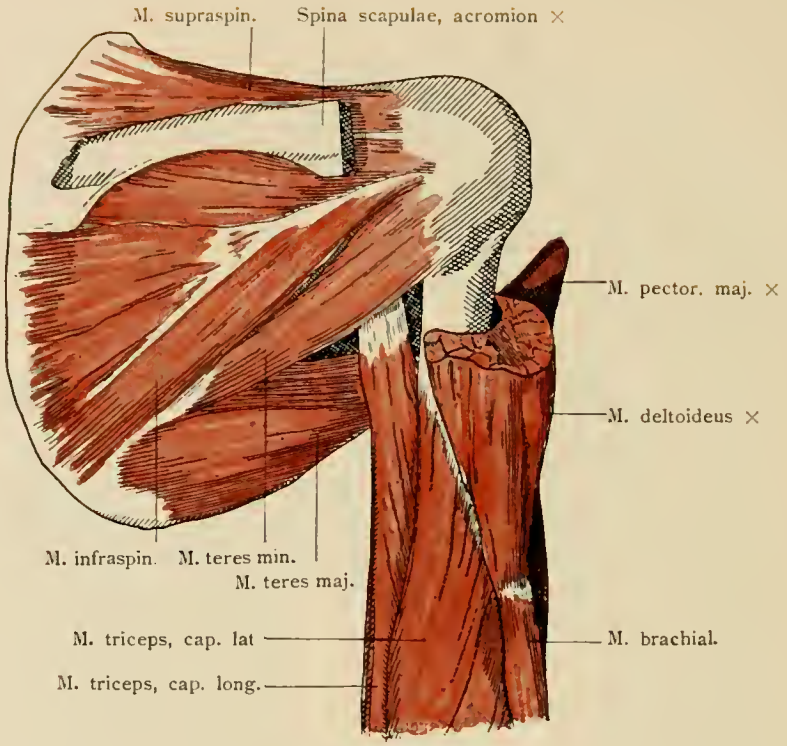

Schulterblattmuskeln, tiefere Schichte. Das Acromion ist abgeschnitten, ebenso der Musculus deltoideus.

51

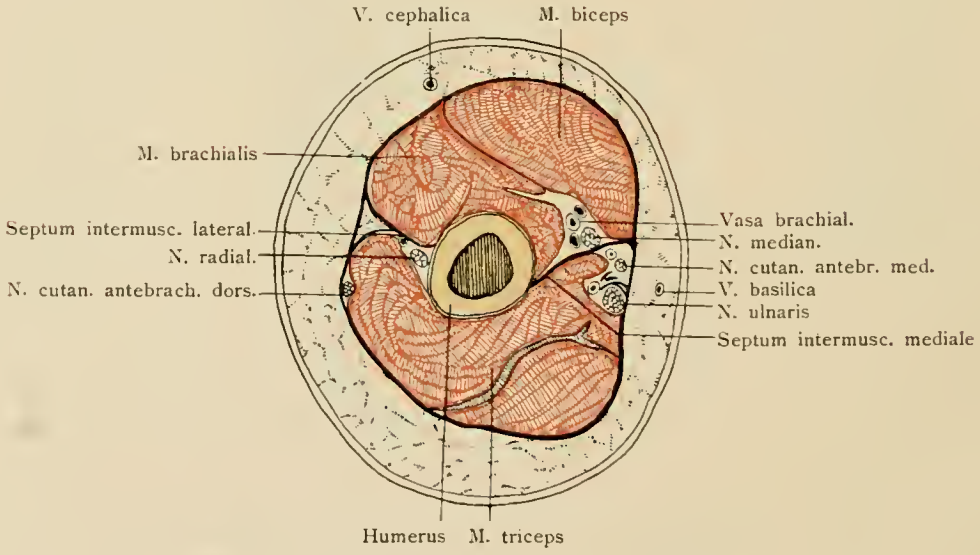

Querschnitt durch die Mitte des rechten Oberarmes. Obere Schnittfläche (Amputationsstumpf).

Musculi extremitatis superioris.

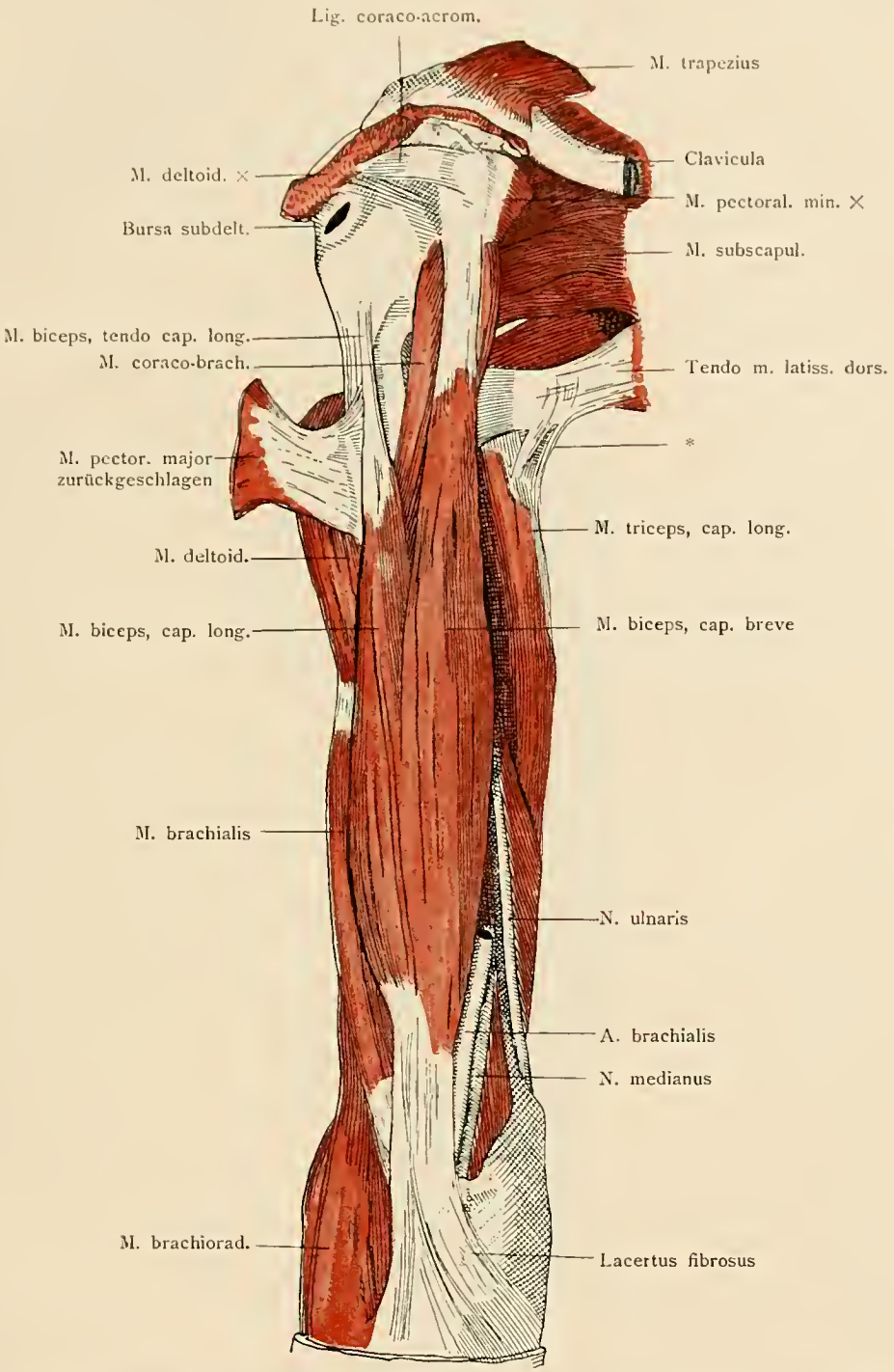

Muskeln an der Vorderseite des Oberarmes, erste Schichte. Der abgeschnittene Musculus pectoralis major ist zurückgeschlagen. Musculus deltoideus und pectoralis minor sind abgeschnitten.

* Verbindung zwischen der Sehne des Musculus latissimus dorsi und dem Caput longum musculi tricipitis.

Musculi extremitatis superioris.

53

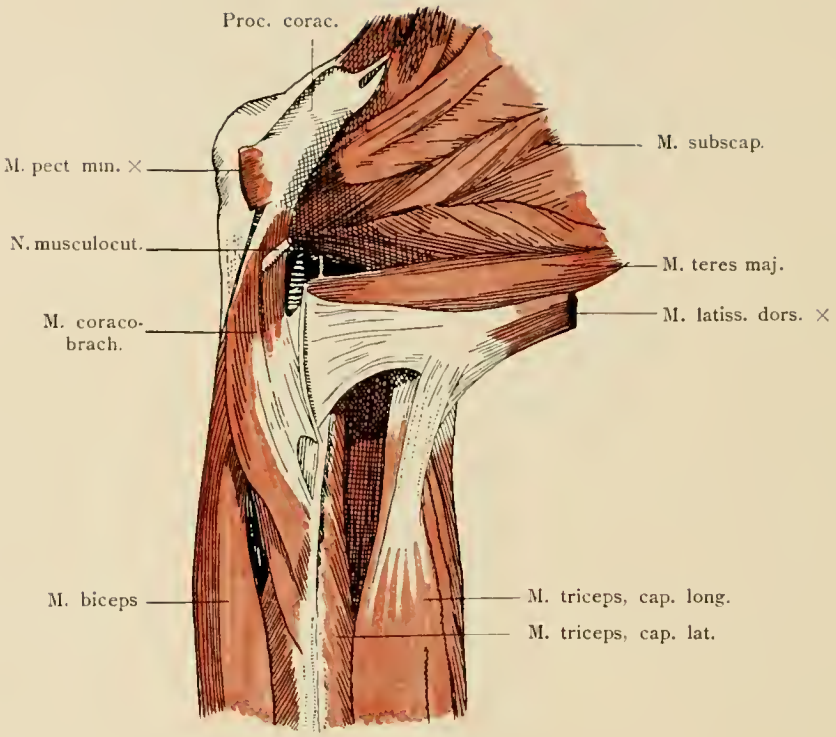

Musculus coracobrachialis.

Musculi extremitatis superioris.

54

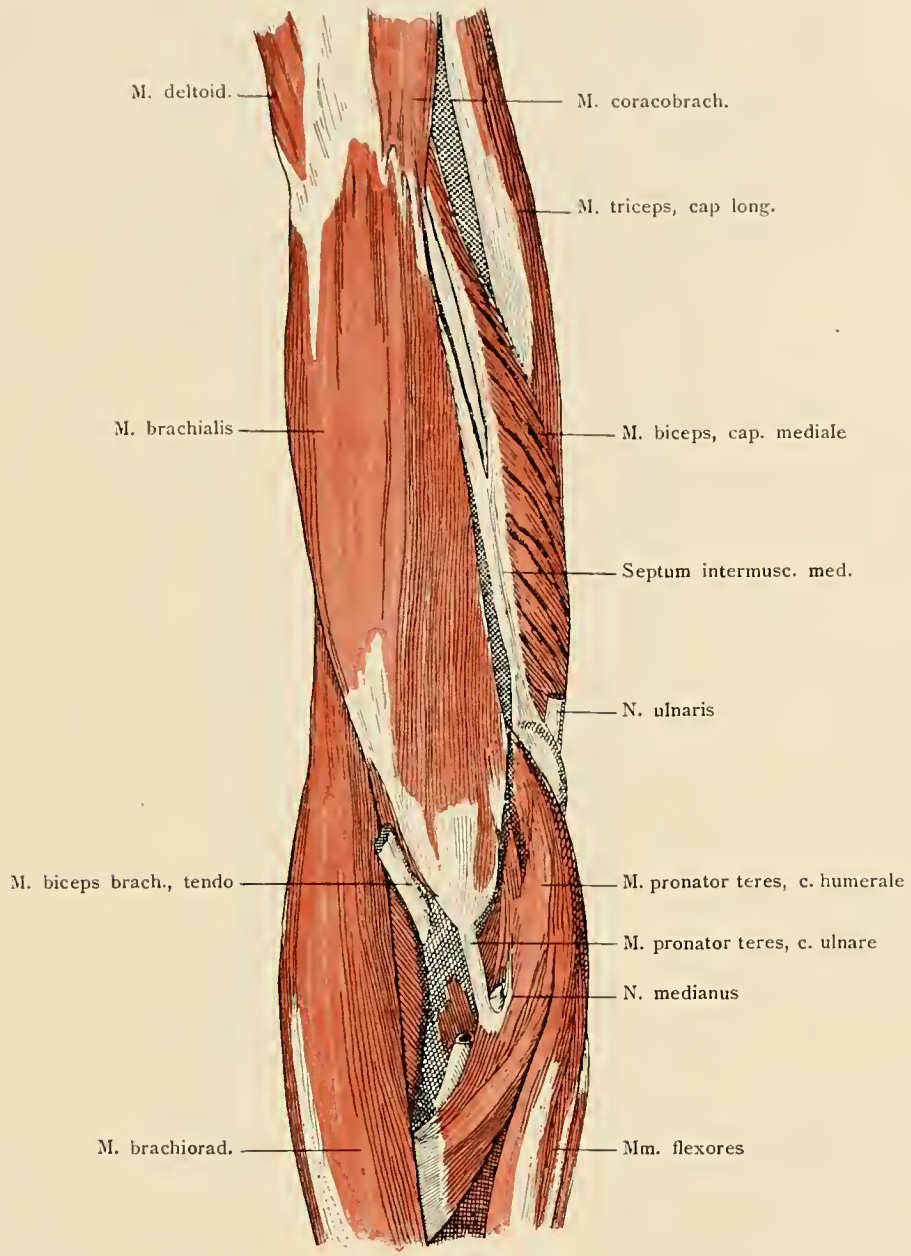

Muskeln der Vorderseite des Oberarmes, tiefere Schichte. Musculus brachialis.

Musculi extremitatis superiores.

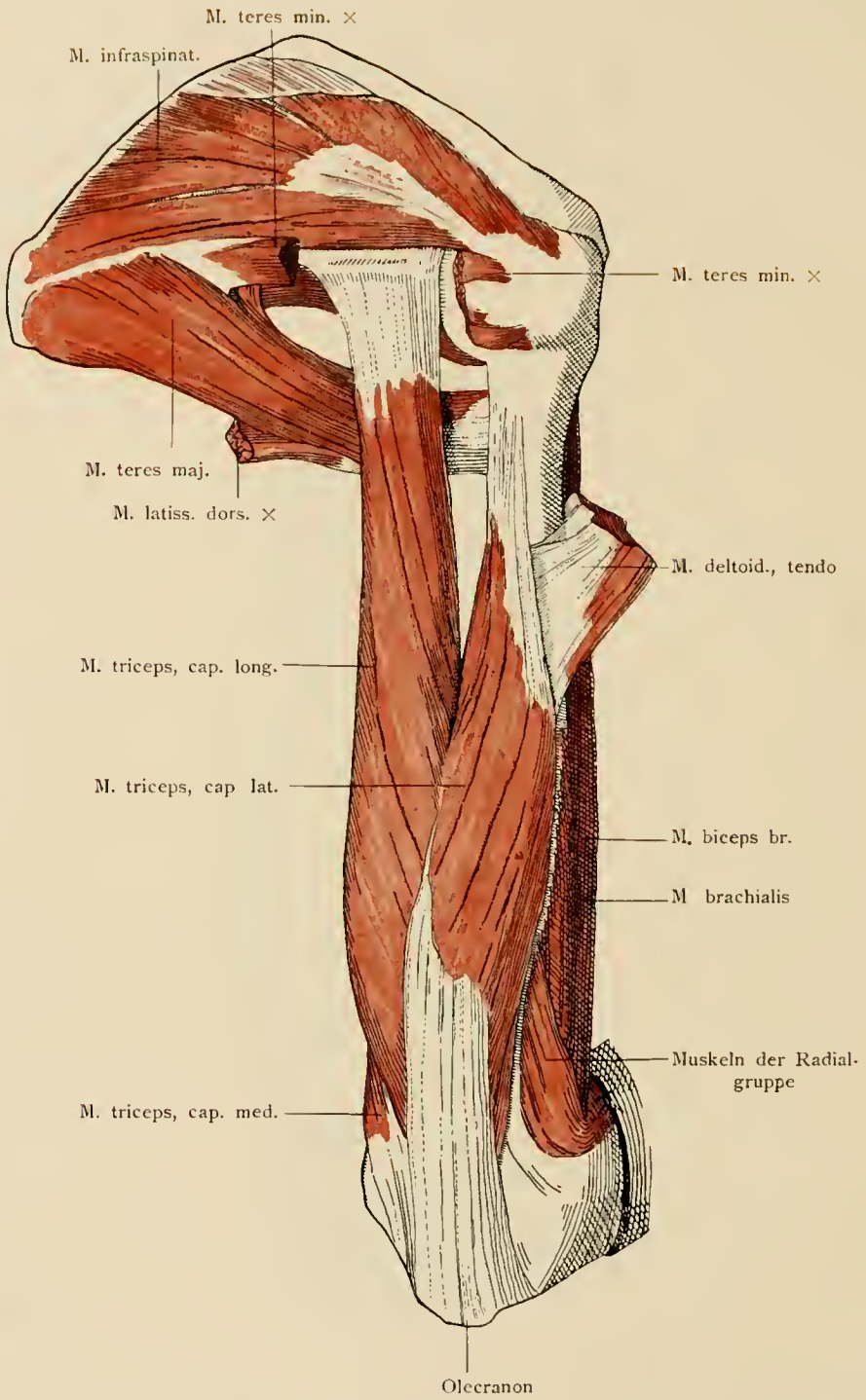

Muskeln des Oberarmes, Rückseite. Das Schulterblatt ist mit seinem unteren Winkel stark gehoben, das Ellbogengelenk ist gebeugt. Der Musculus teres minor ist abgeschnitten, um den langen Kopf des Musculus triceps ganz übersehen zu können.

Musculi extremitatis superioris.

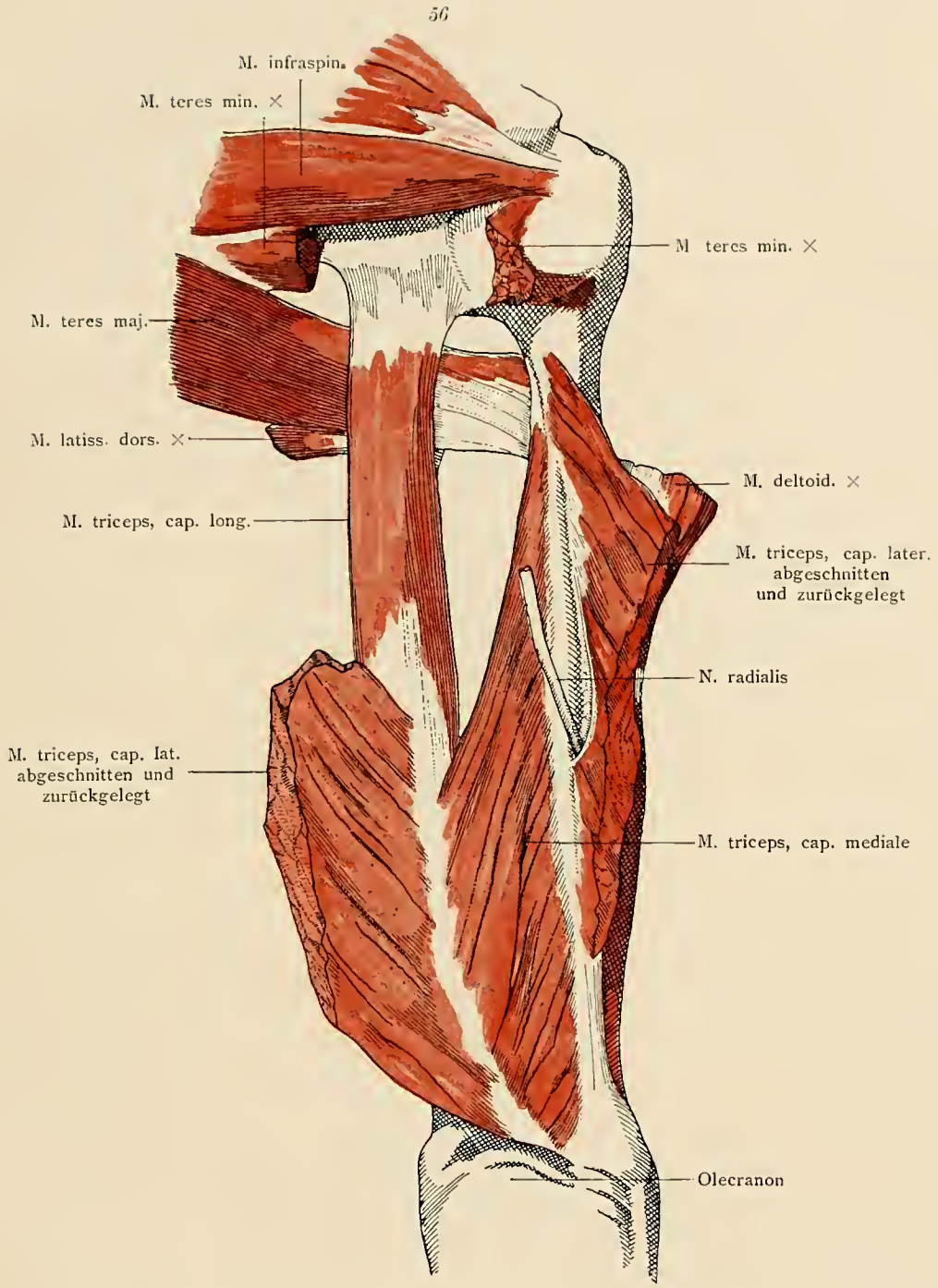

Muskeln des Oberarmes, Rückseite. Der laterale Kopf des Musculus triceps ist der Länge nach durchschnitten und nach beiden Seiten zurückgelegt, um den medialen Kopf des Muskels in seiner ganzen Ausdehnung sichtbar zu machen.

Musculi extremitatis superioris.

57

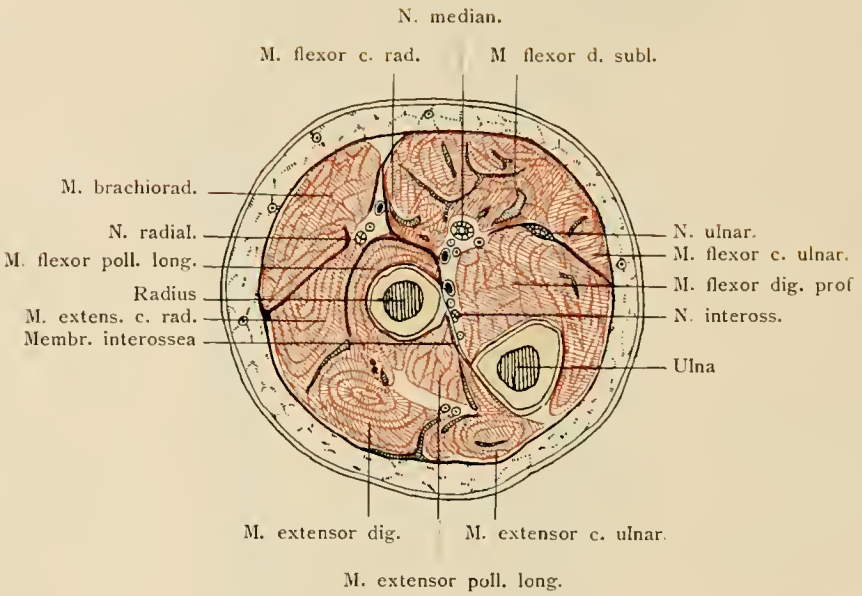

Querschnitt der rechten Unterarmes. Amputationsstumpf.

Musculi extremitatis superioris.

58

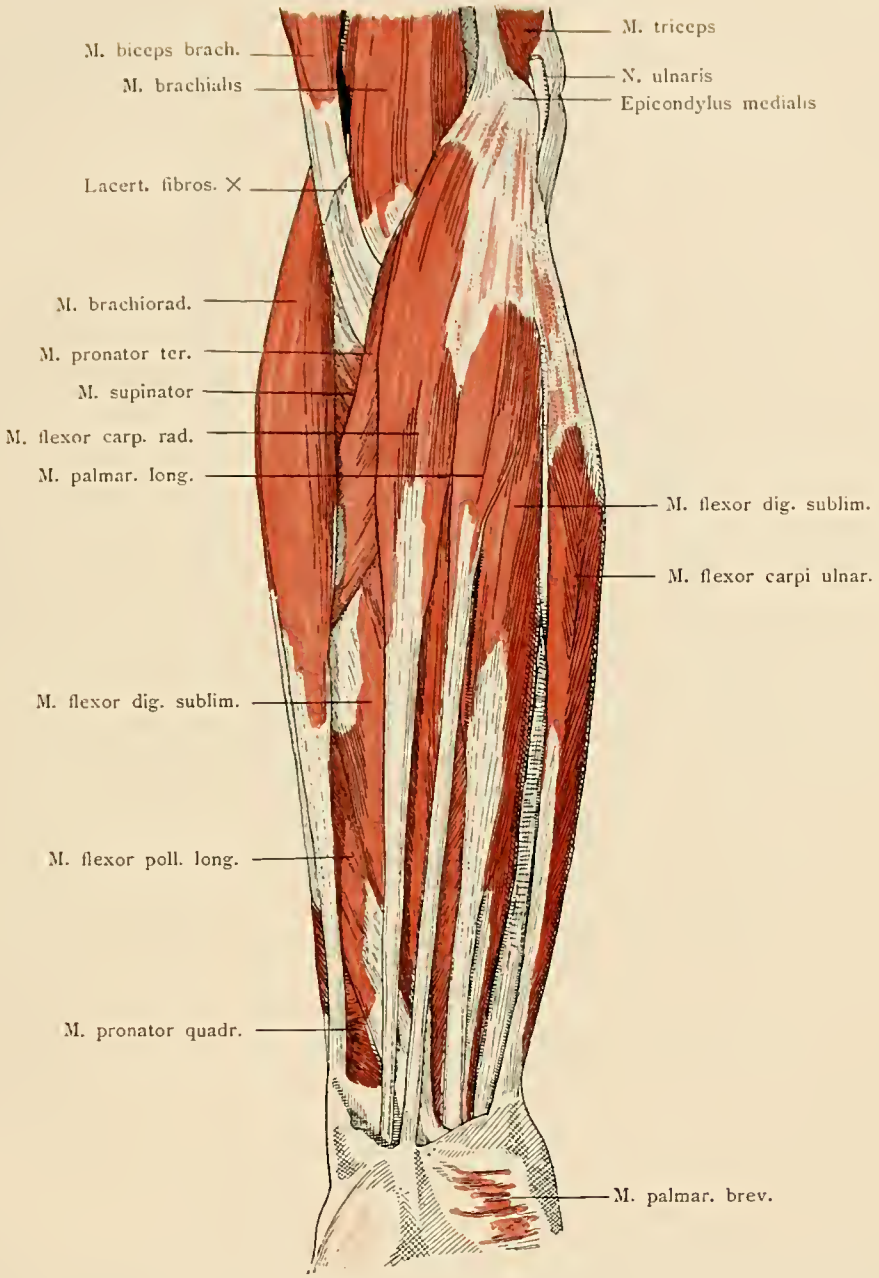

Muskeln der Vorderseite des Unterarmes. Oberflächliche Schichte.

Musculi extremitatis superioris.

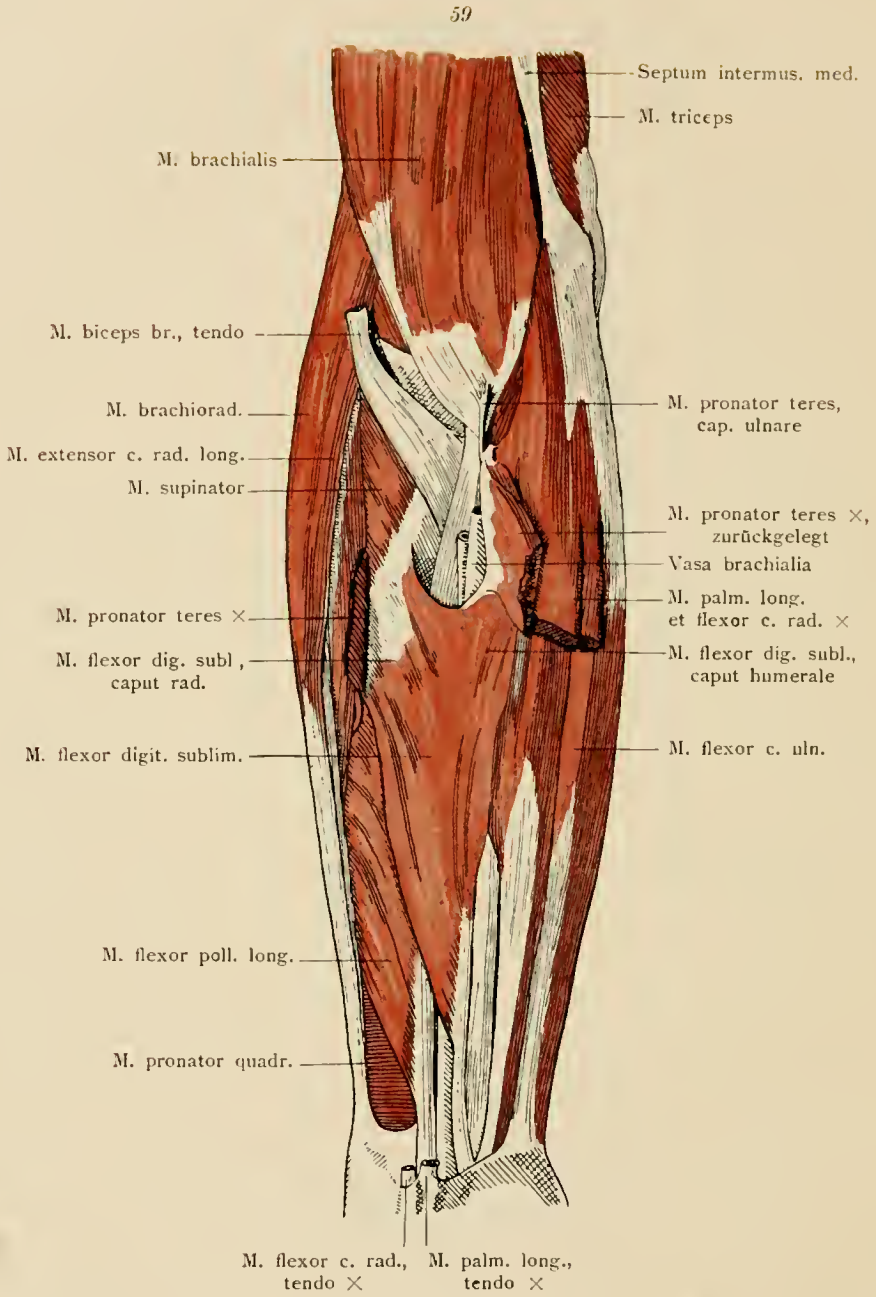

Muskeln der vorderen Seite des Unterarmes; zweite Schichte. Die Muskeln der ersten Schichte sind abgeschnitten. Insertionen der Sehnen des Musculus biceps und brachialis.

Musculi extremitatis superioris.

60

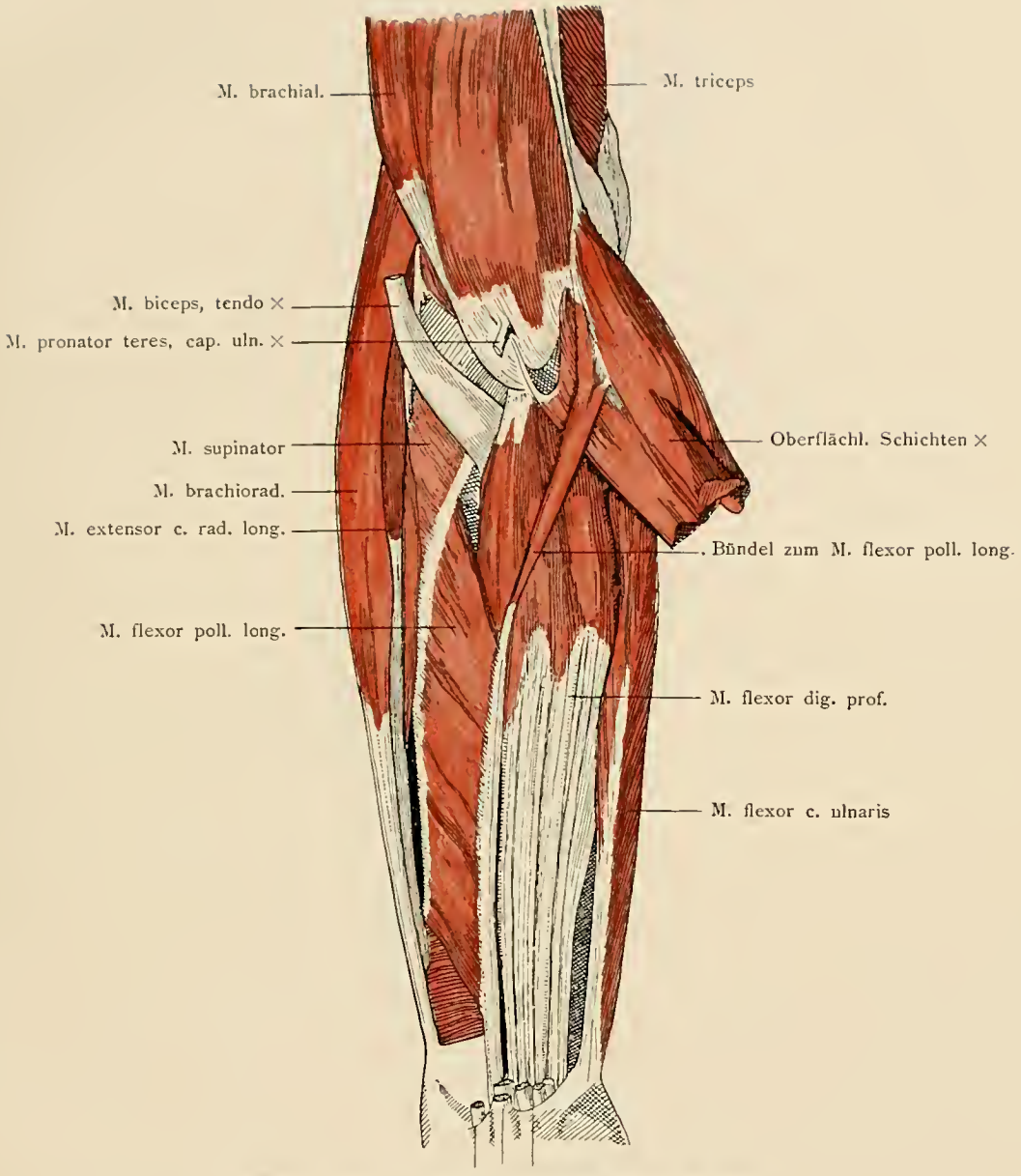

Muskeln der vorderen Seite des Unterarmes; dritte Schichte. Die Muskeln der ersten und zweiten Schichte sind abgeschnitten und zurückgeschlagen. Ihre Sehnen sind unmittelbar über der Hand durchschnitten.

Musculi extremitatis superioris.

61

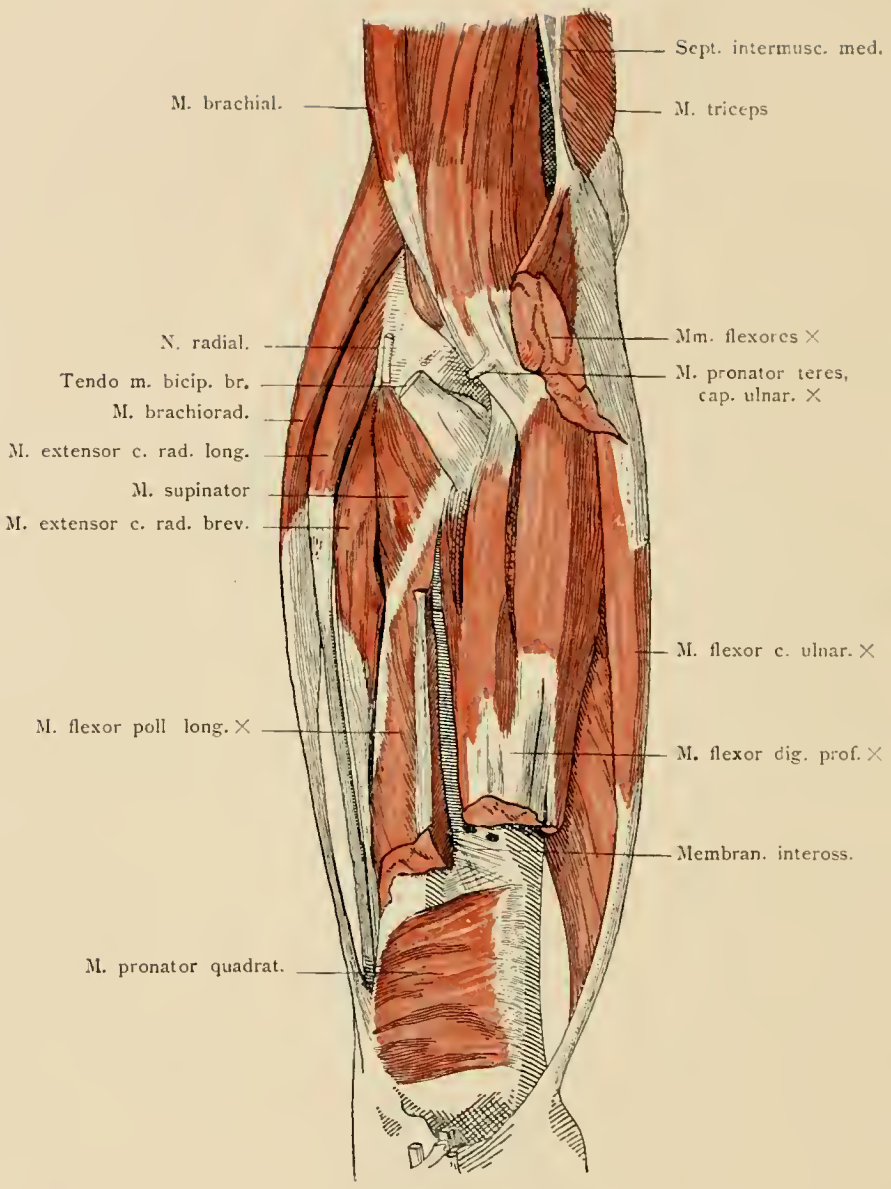

Muskeln der vorderen Seite des Unterarmes; vierte Schichte. Die Muskeln der Radialseite sind zurückgezogen und auseinandergelegt, ebenso ist der Musculus flexor carpi radialis zurückgezogen. Die Muskeln der dritten Schichte sind abgeschnitten, um den Musculus pronator quadratus sichtbar zu machen.

Musculi extremitatis superioris.

62

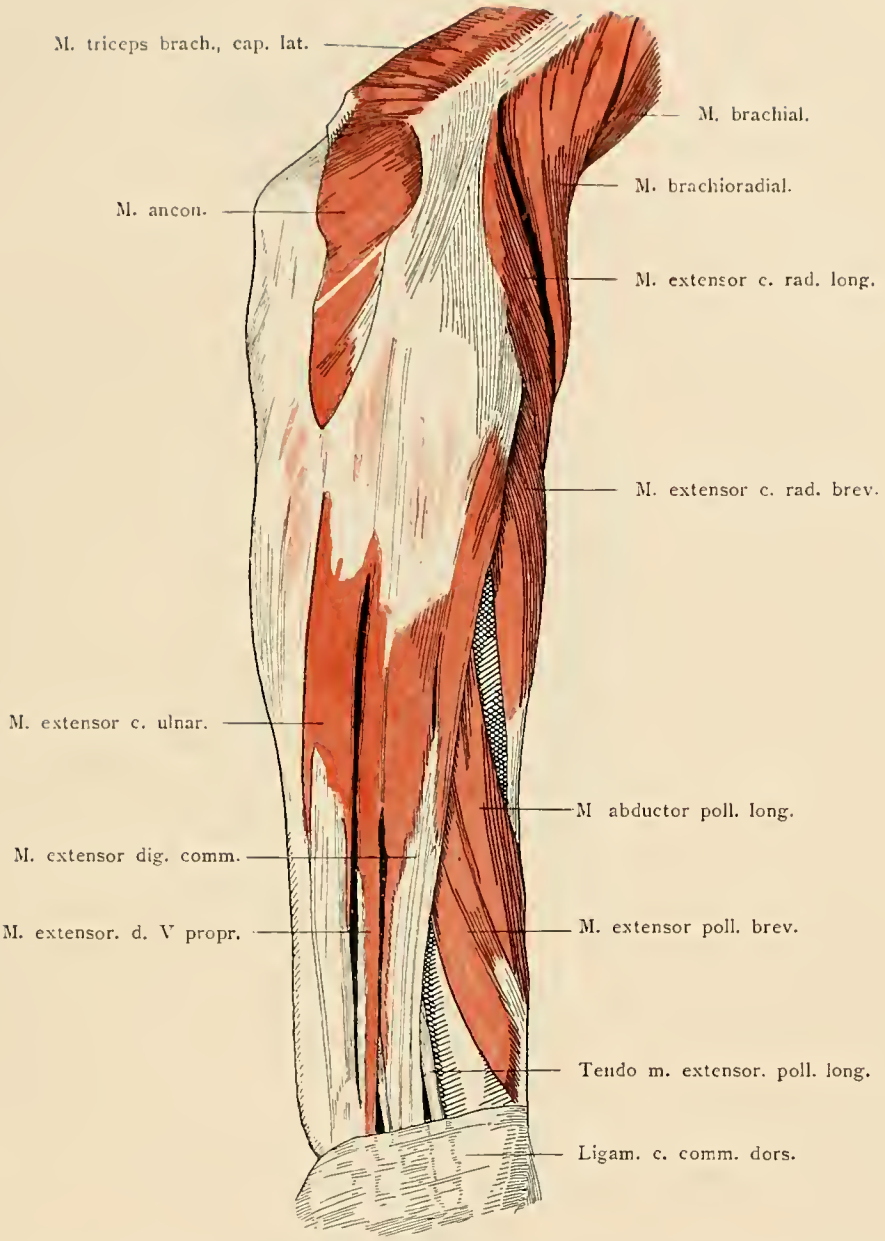

Muskeln der Rückseite des Unterarmes, erste Schichte. Der Musculus anconaeus ist freigelegt.

Musculi extremitatis superioris.

63

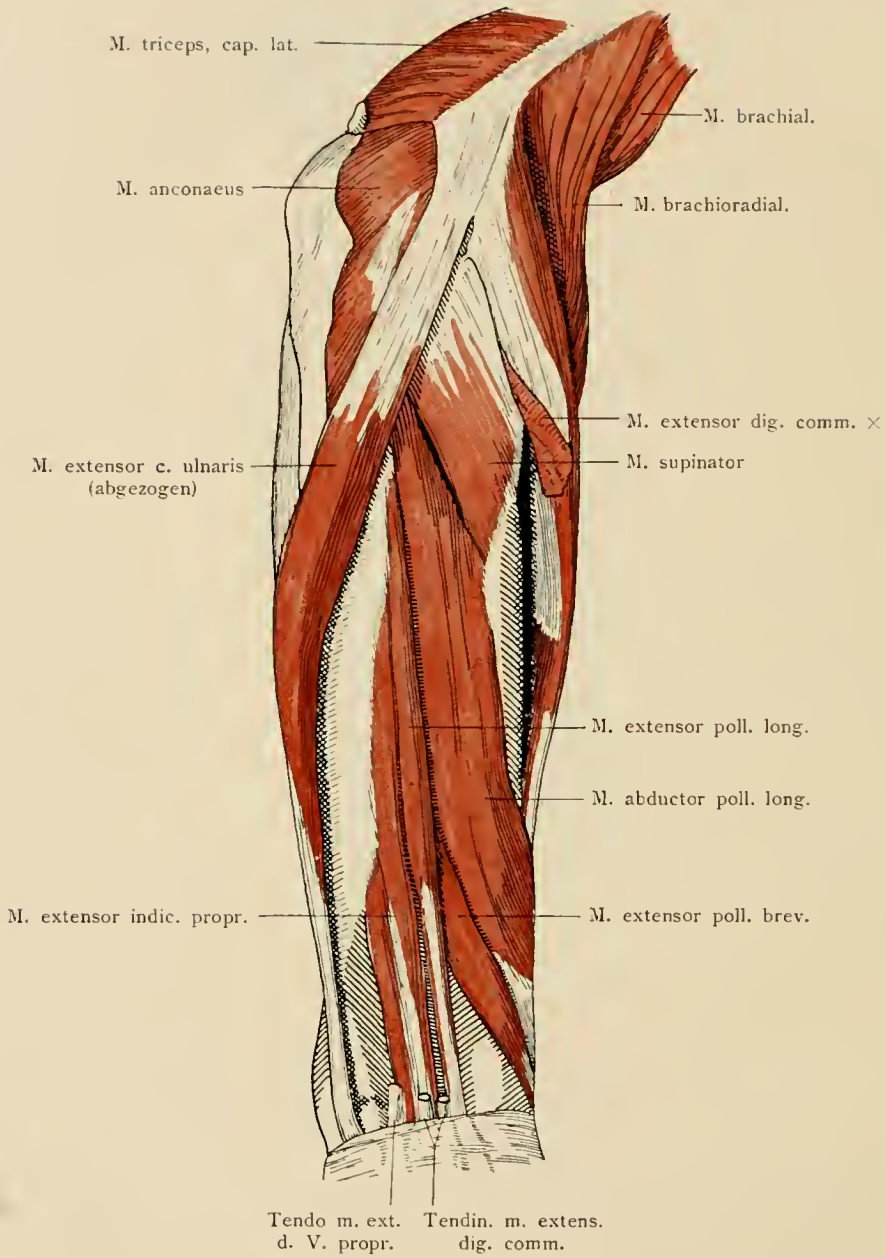

Muskeln der Rückseite des Unterarmes; zweite Schichte. Die Muskeln der ersten Schichte sind abgeschnitten soweit sie die der zweiten Schichte verdeckt haben.

Musculi extremitatis superioris.

61

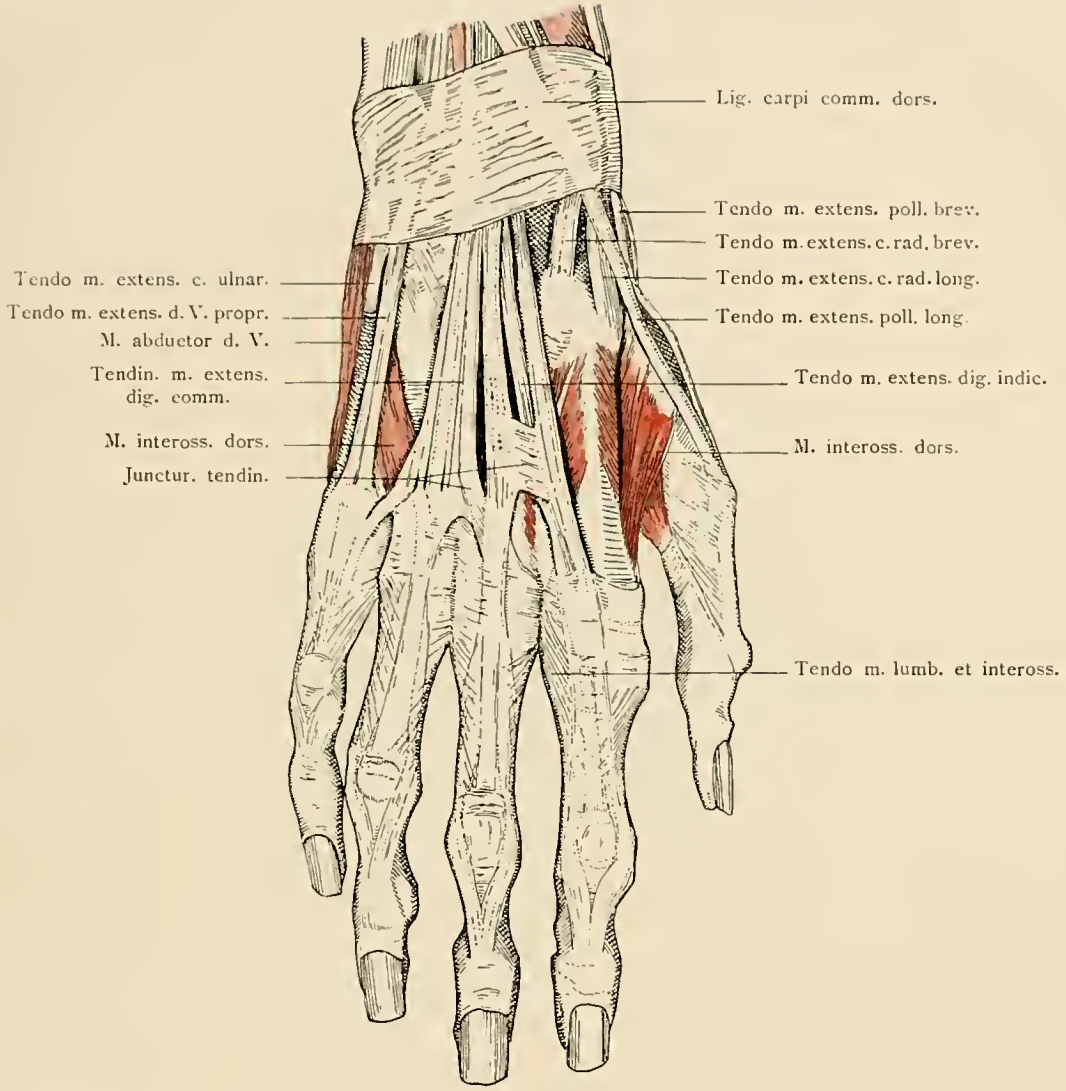

Sehnen der Rückseite der Hand und der Finger.

Musculi extremitatis superioris.

65

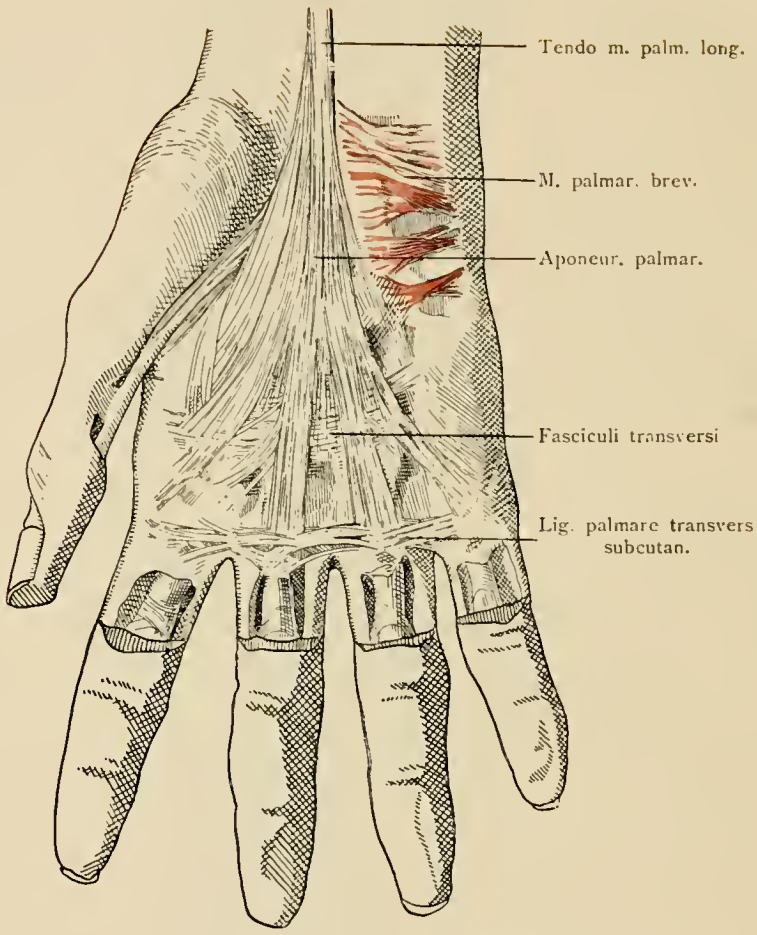

Volaraponeurose der Hand. Musculus palmaris brevis.

Musculi extremitatis superioris.

65 a

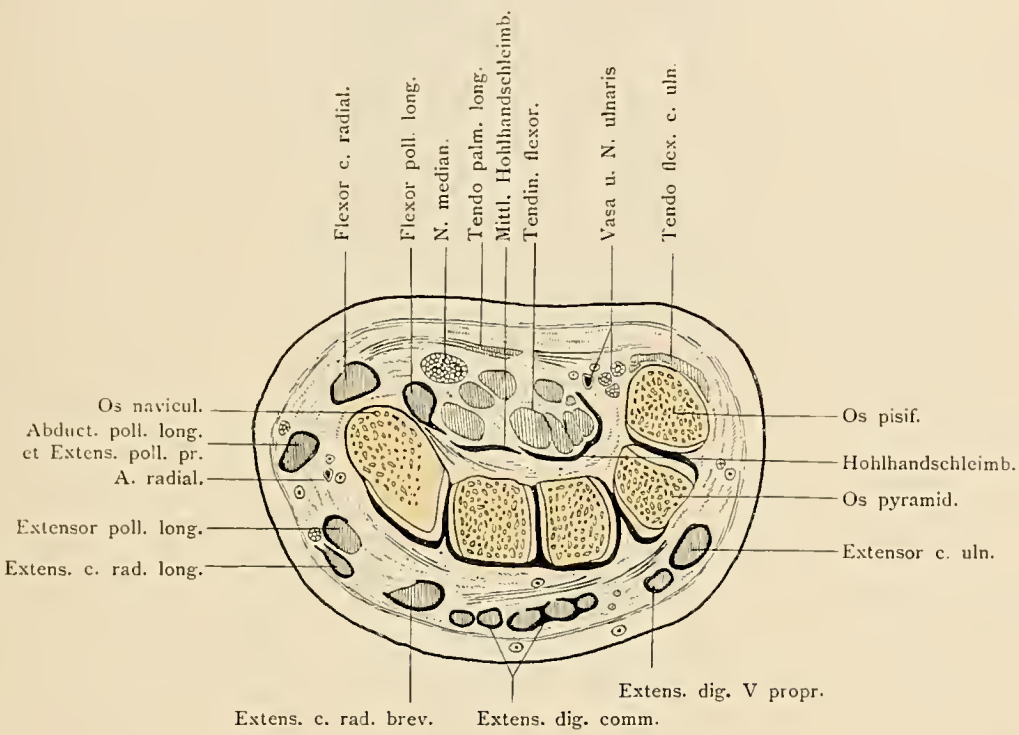

Querschnitt der Handwurzel durch das Erbsenbein. Die Schleimscheiden der Sehnen und die Schleimbeutel sind durch kräftige schwarze Linien kenntlich gemacht.

Musculi extremitatis superioris.

66

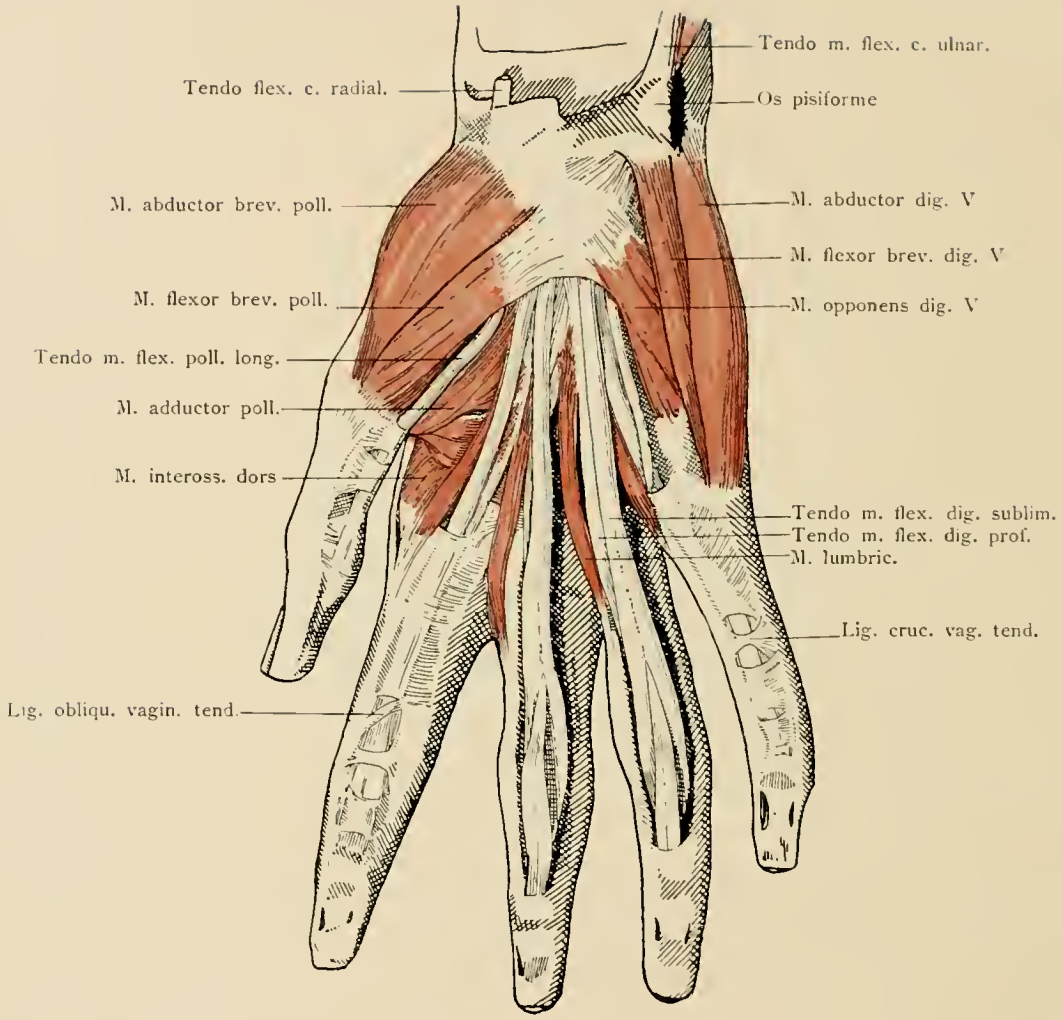

Muskeln und Sehnen der Volarseite der Hand und der Finger; erste Schichte.

Musculi extremitatis superioris.

67

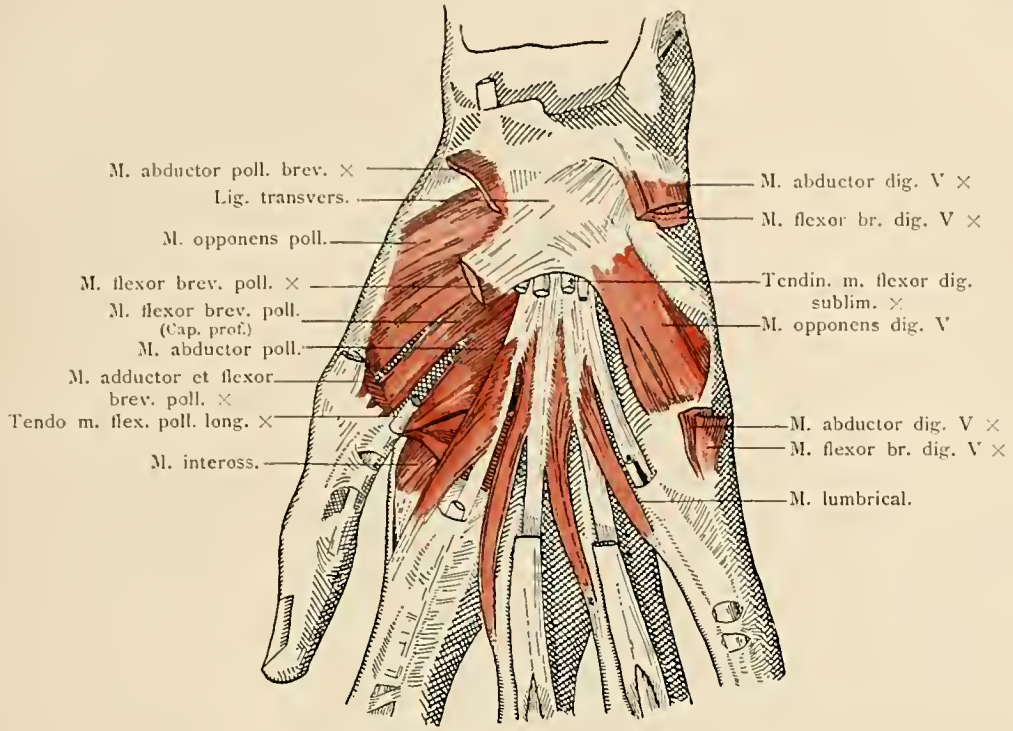

Muskeln und Sehnen der Volarseite der Hand; zweite Schichte. Die erste Schichte ist abgeschnitten.

68

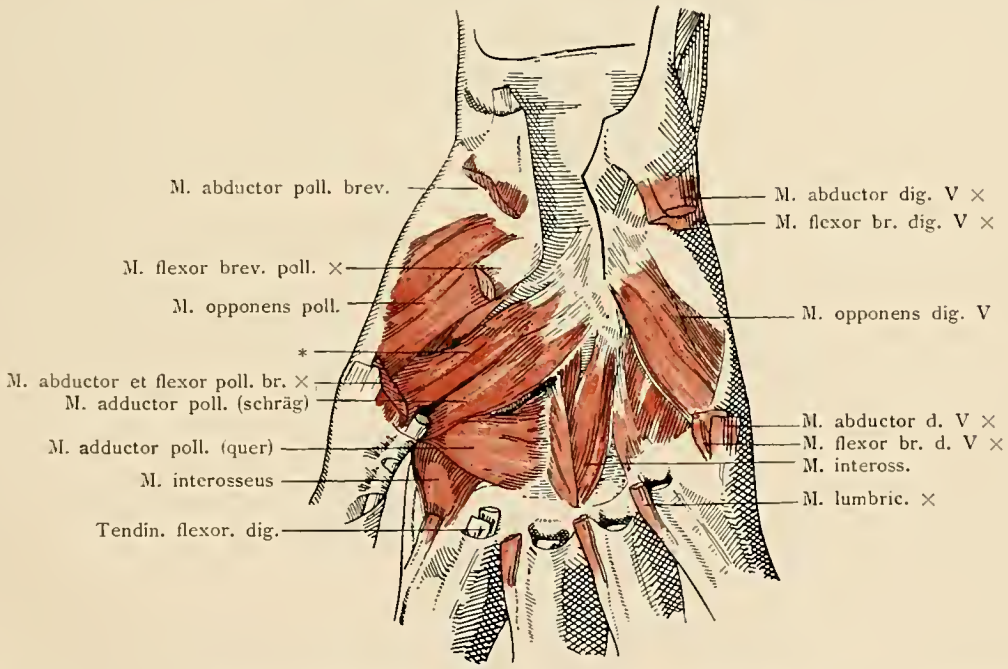

Muskeln der Volarseite der Hand; dritte Schichte. Die Muskeln der ersten und zweiten Schichte sind abgeschnitten.

* Vom schrägen Kopf des M. adductor pollicis abgespaltenes Bündel.

69

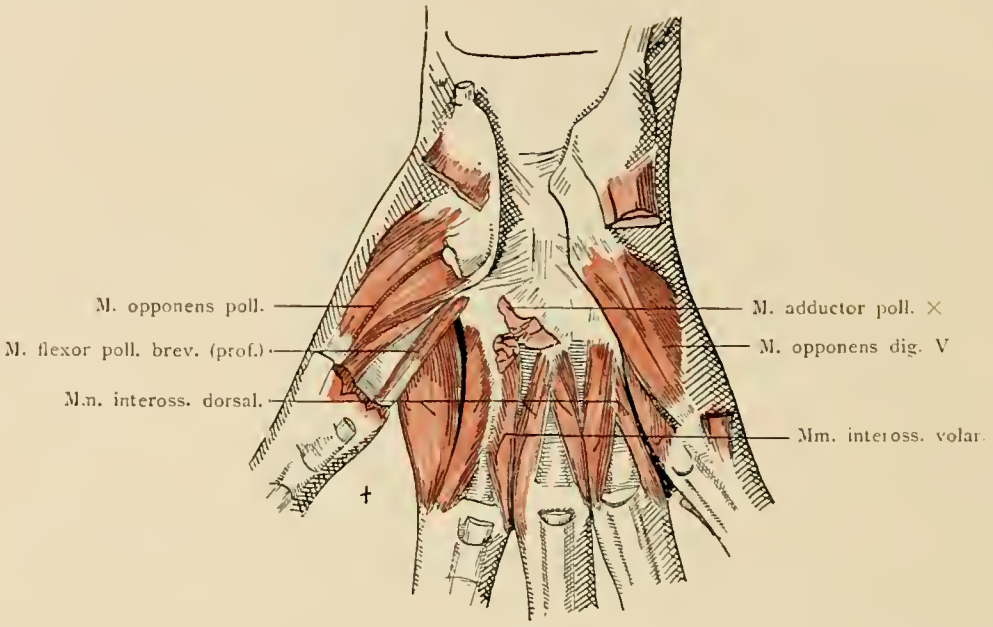

Musculi interossei volares. Musculus opponens pollicis und digiti quinti. Tiefe Portion des Musculus flexor pollicis.

70

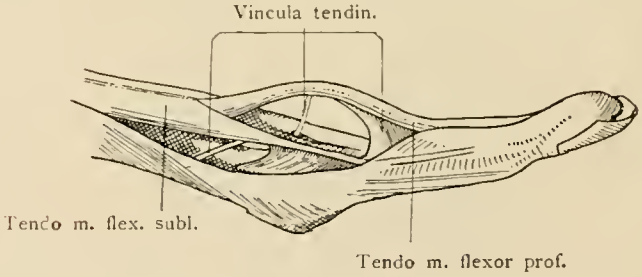

Beugesehnen eines Fingers, aus ihrer Scheide herausgehoben. Vincula tendinum.

Musculi extremitatis superioris.

71

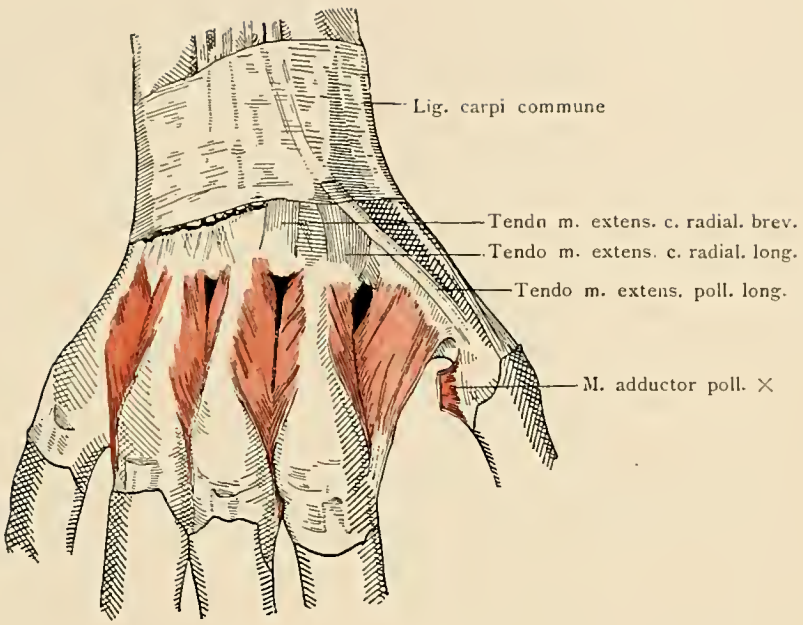

Musculi interossei manus dorsales.

Musculi extremitatis superioris.

72

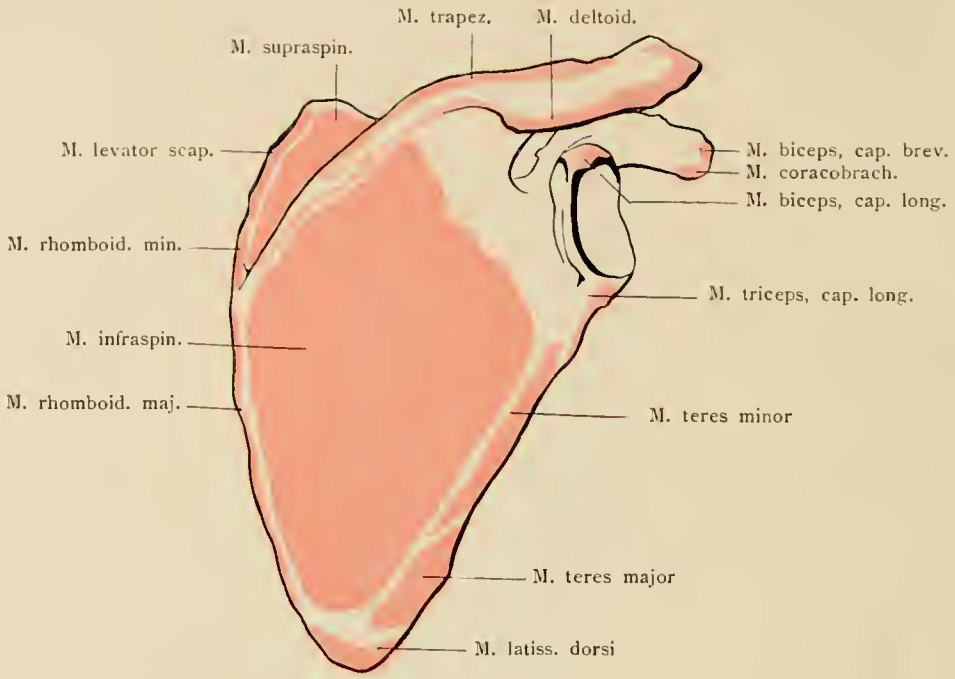

Muskelansätze auf der Rückseite des Schulterblattes.

73

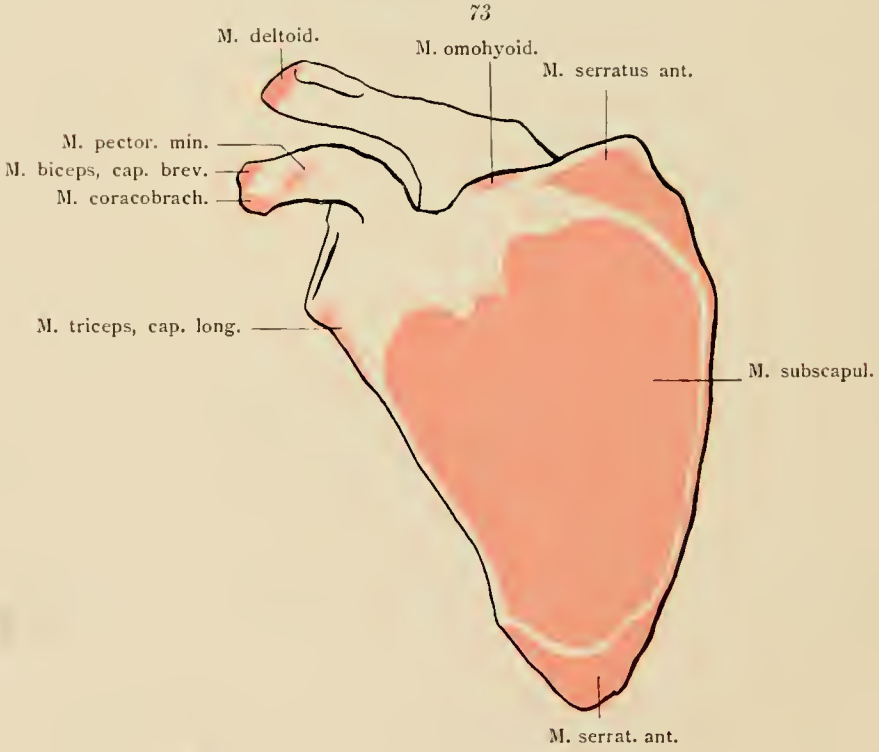

Muskelansätze auf der Vorderseite des Schulterblattes.

Scapula. Insertiones musculorum.

74

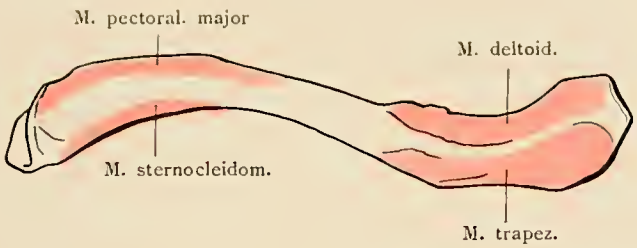

Muskelansätze auf der Oberseite des Schlüsselbeines.

75

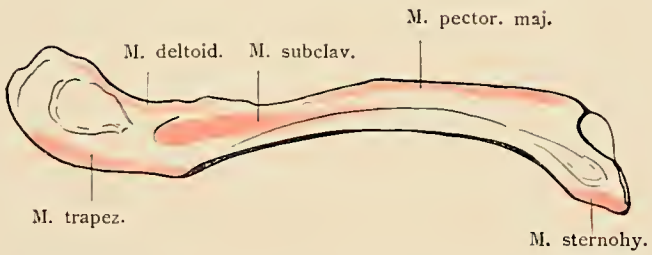

Muskelansätze auf der Unterseite des Schlüsselbeines.

Clavicula. Insertiones musculorum.

76

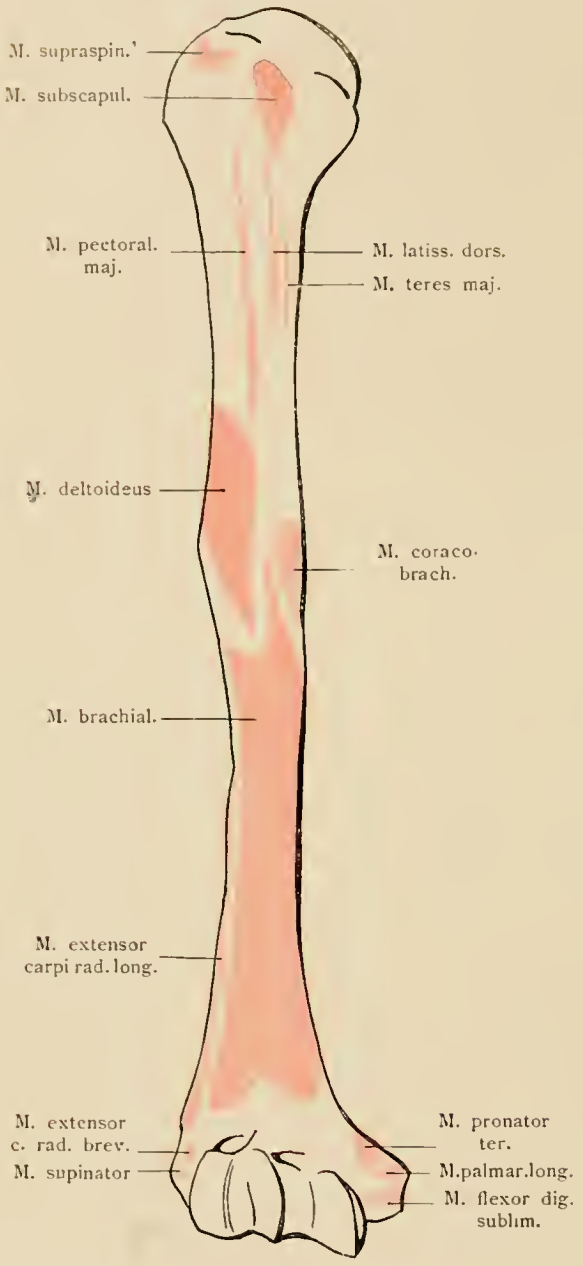

Muskelansätze auf der Vorderseite des Armbeines.

77

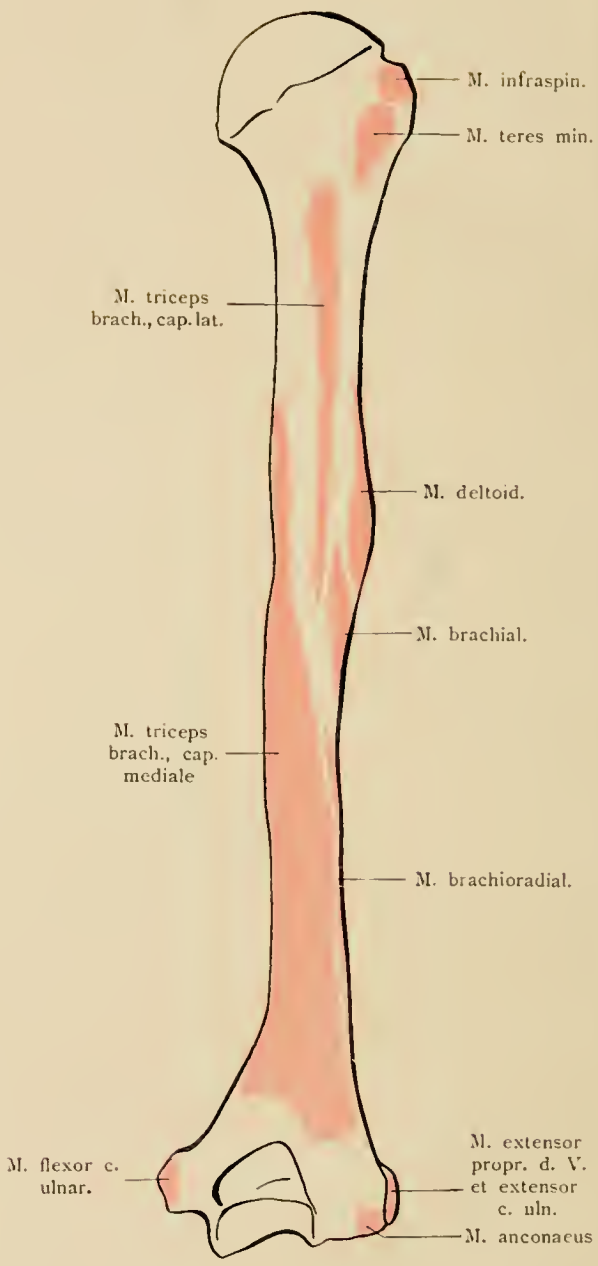

Muskelansätze auf der Rückseite des Armbeines.

Humerus. Insertiones musculorum.

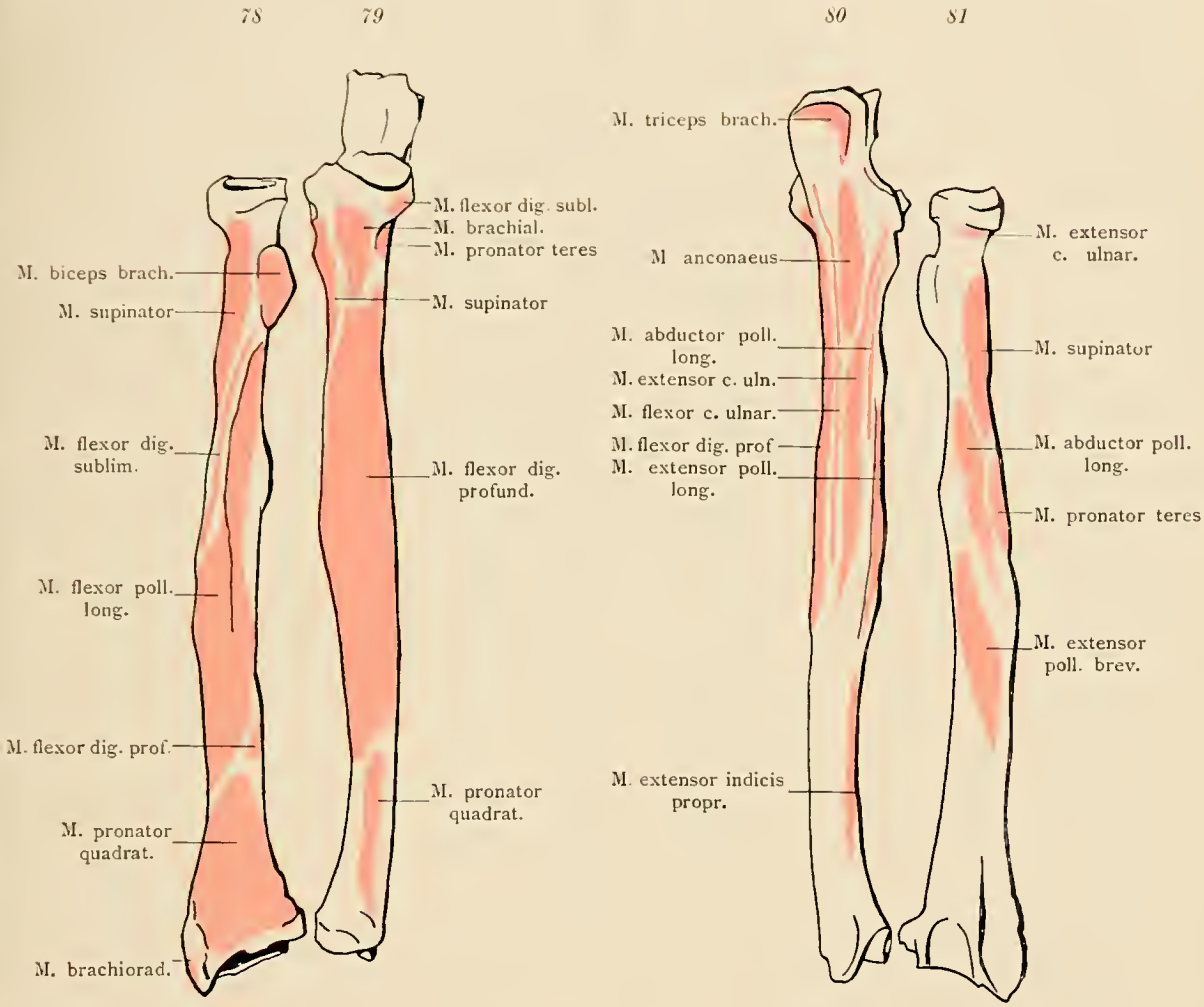

Muskelansätze an den Knochen des Unterarmes. *78* Speiche Vorderseite. *81* Speiche Rückseite. *79* Elle Vorderseite. *80* Elle Rückseite.

Ulna, Radius. Insertiones musculorum.

82

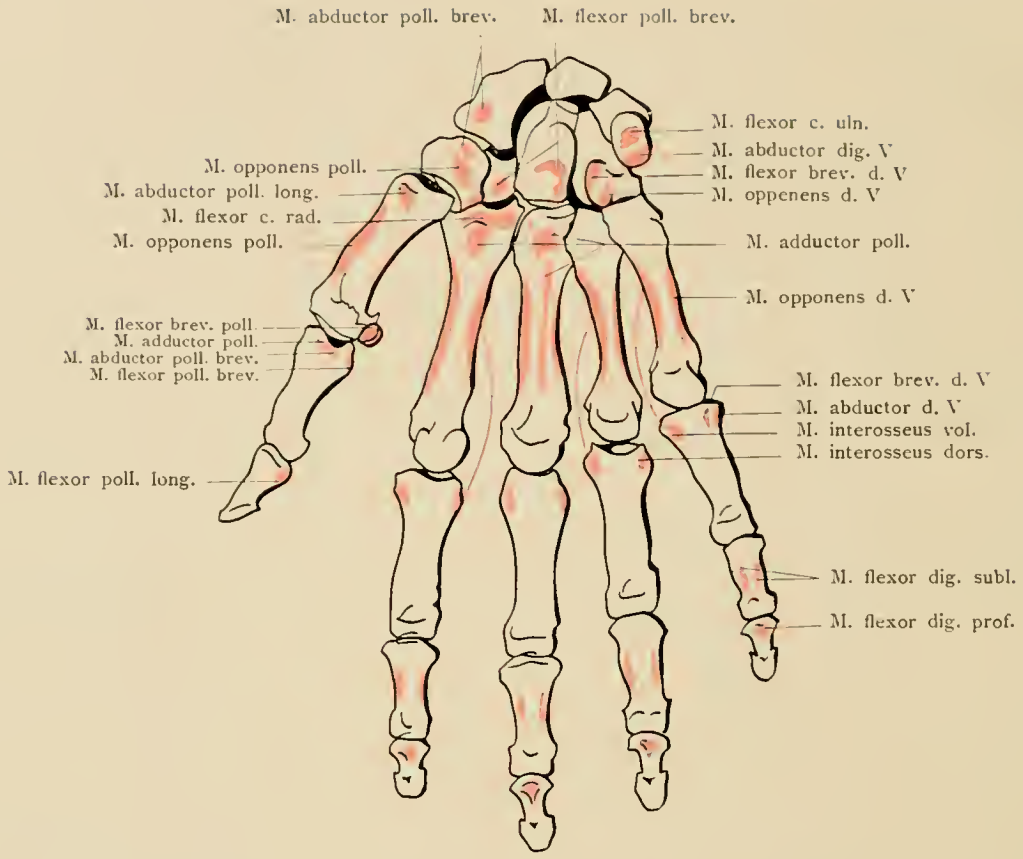

Muskelansätze an den Knochen der Hand. Volarseite. Der Verlauf des Musculi interossei volares ist durch Striche angegeben.

Manus. Insertiones musculorum.

83

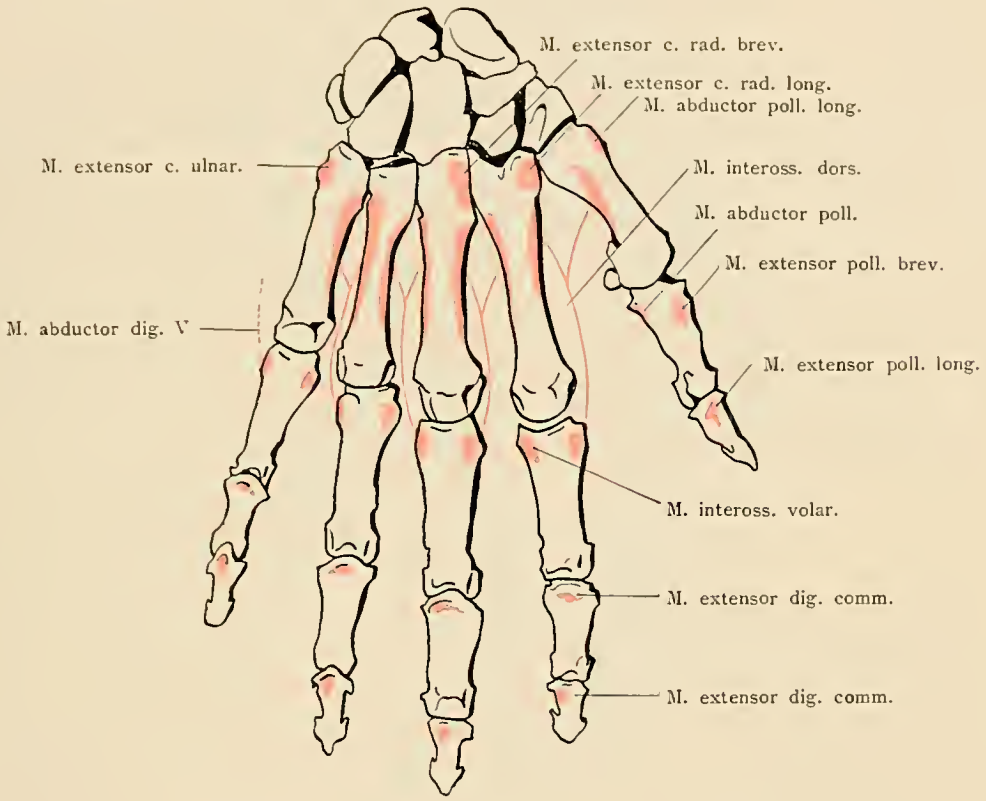

Muskelansätze an den Knochen der Hand. Dorsalseite.

Manus. Insertiones musculorum.

84

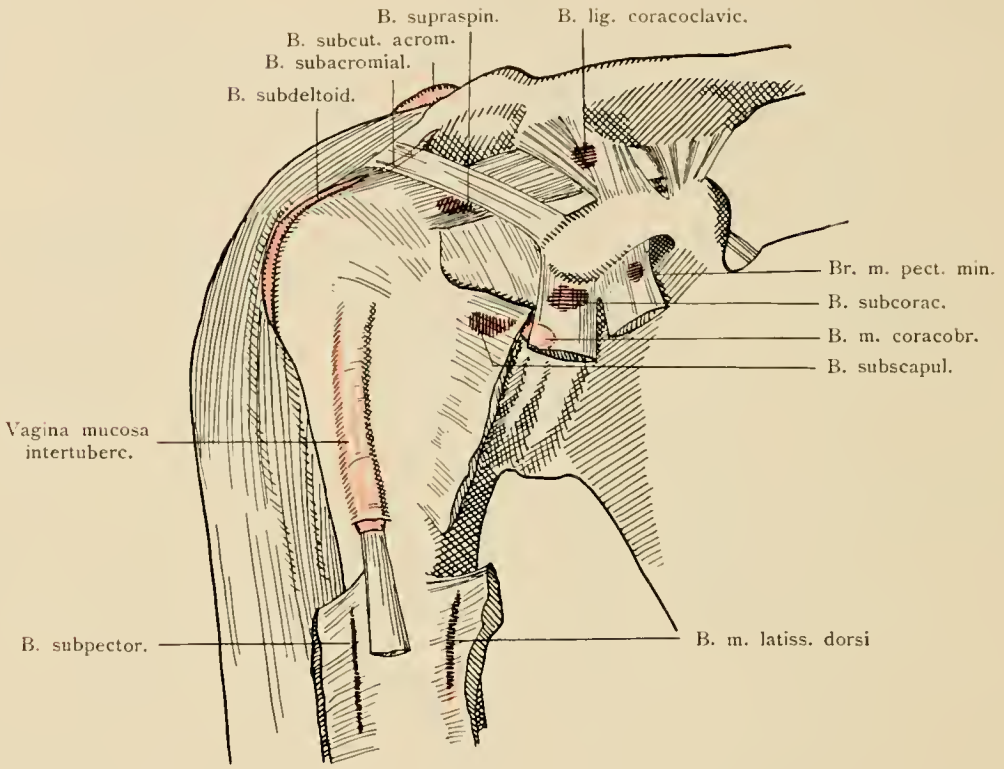

Schema der Lage der Schleimbeutel in der Umgebung des Schultergelenkes. In allen Abbildungen der Schleimbeutel sind die subkutanen rot schraffiert. Die oberflächlich liegenden sind gleichmäßig rot gefärbt, die tieferen sind senkrecht oder schräg, die tiefsten sind quer schwarz schraffiert.

Bursae mucosae extremitatis superioris.

85

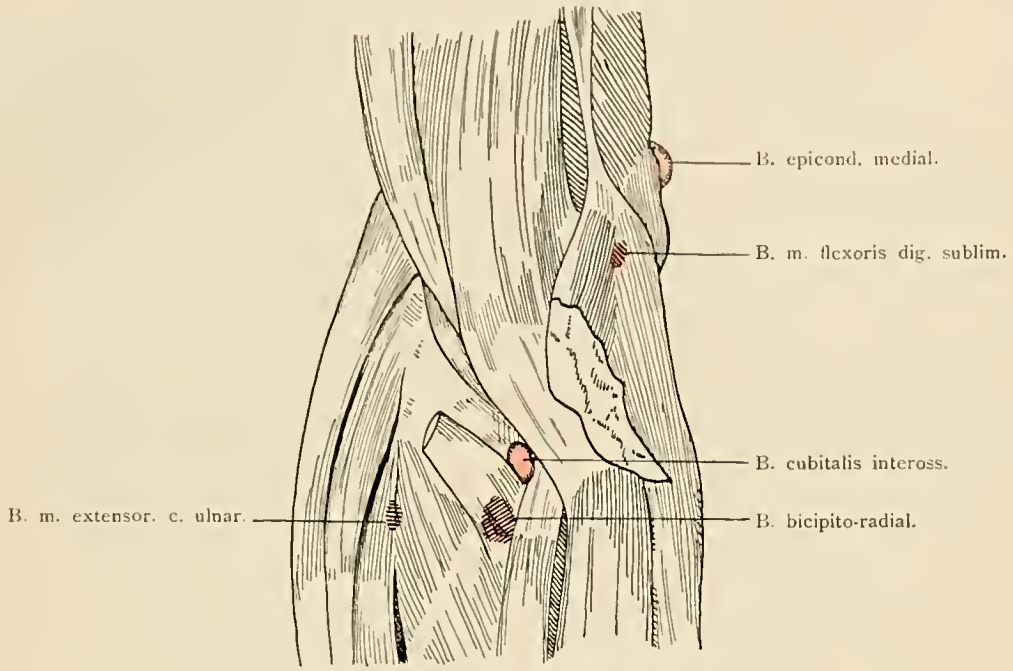

Schema der Schleimbeutel in der Umgebung des Ellbogengelenkes. Von vorne.

86

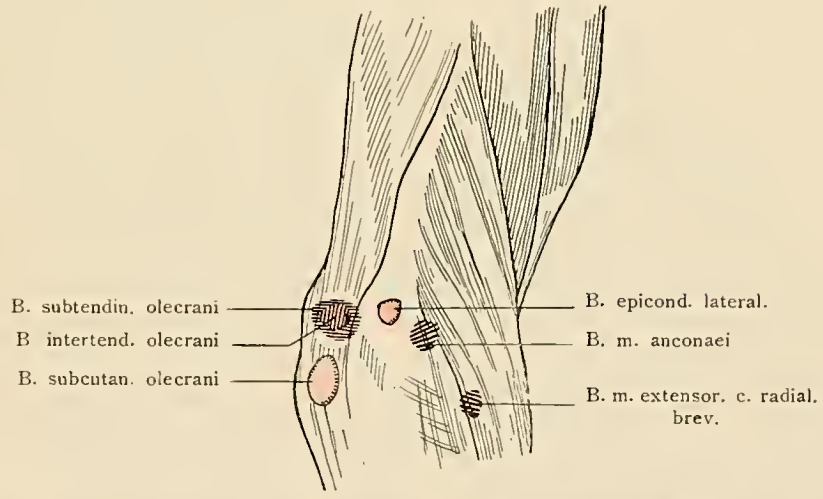

Schema der Schleimbeutel in der Umgebung des Ellbogengelenkes. Laterale Seite.

Bursae mucosae extremitatis superioris.

87

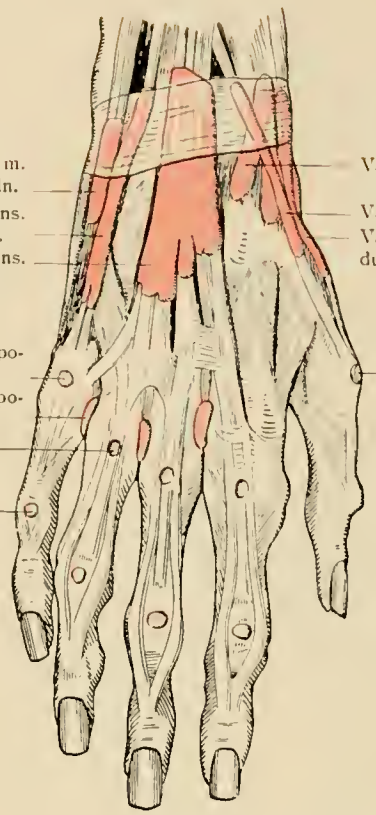

Schematische Darstellung der Lage der Schleimscheiden und Schleimbeutel am Handrücken.

88

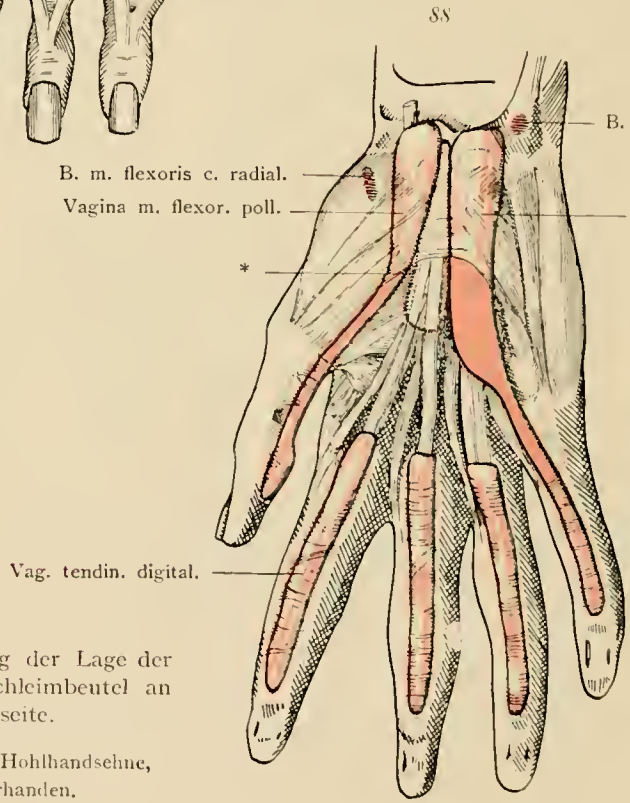

Schematische Darstellung der Lage der Schleimscheiden und Schleimbeutel an der Hohlhandseite.

* Mittlere Scheide der Hohlhandsehne, nicht immer vorhanden.

Bursae et Vaginae mucosae extremitatis superioris.

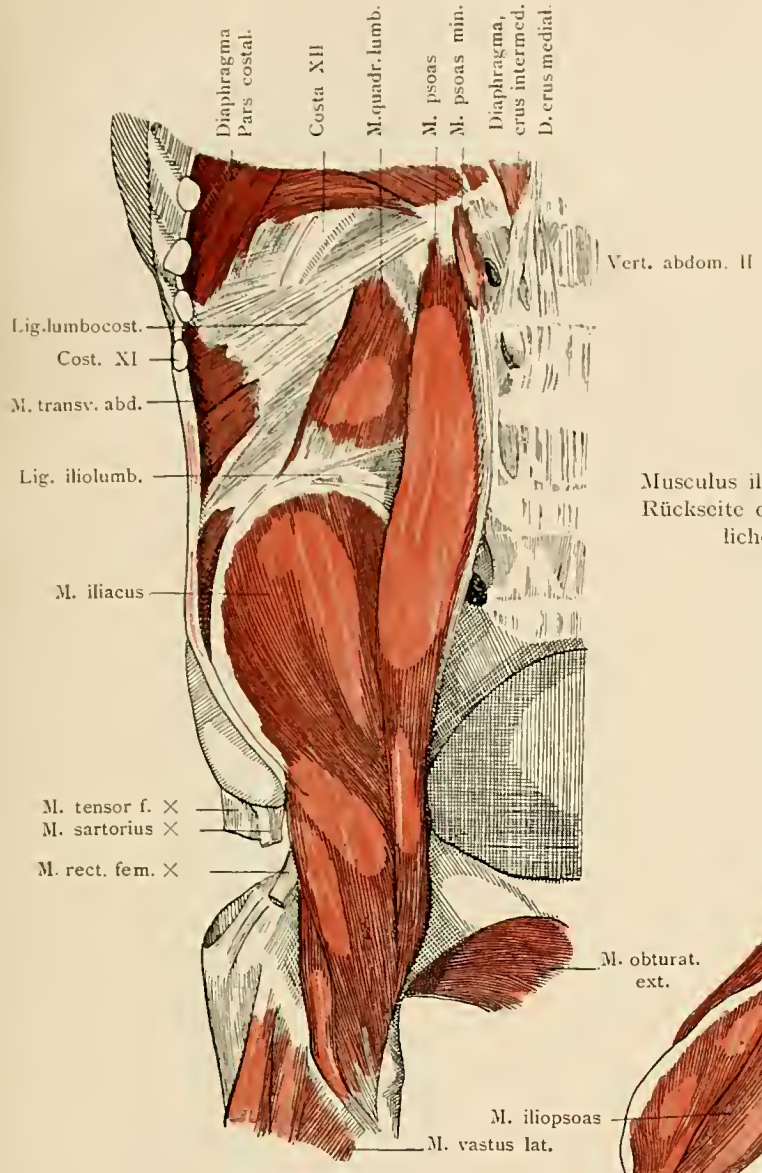

89

Musculus iliopsoas und quadratus lumborum. Rückseite der Bauchhöhle; alle dort befindlichen Muskeln sind freigelegt.

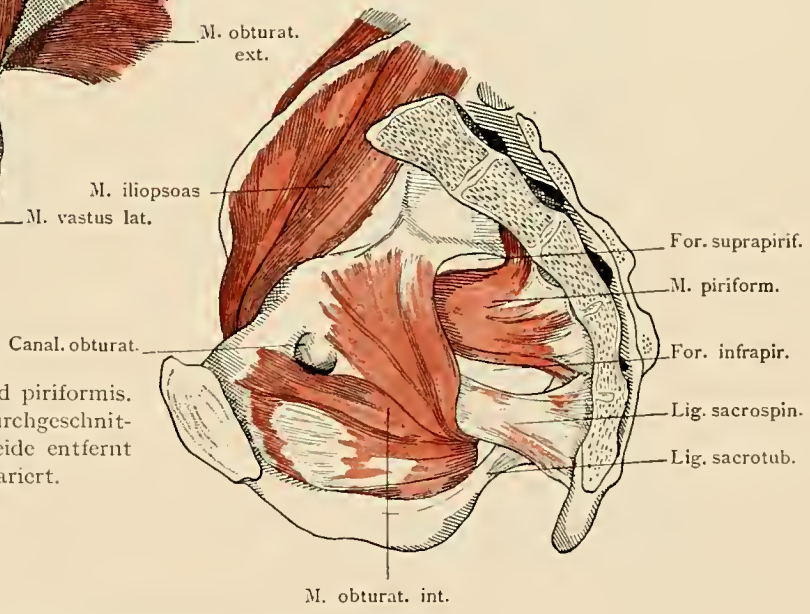

90

Musculus obutator internus und piriformis. In dem in der Mittellinie durchgeschnittenen Becken sind die Eingeweide entfernt und die Muskeln präpariert.

Musculi extremitatis inferioris.

91

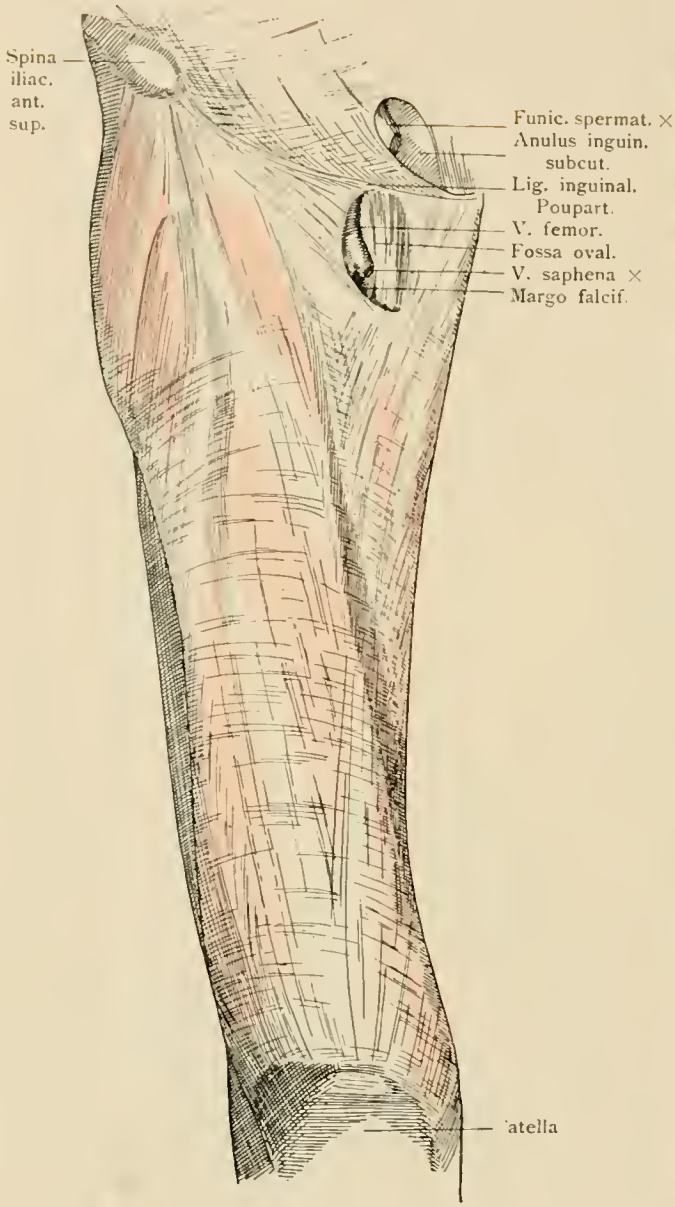

Fascia lata, Vorderseite des Oberschenkels.

92

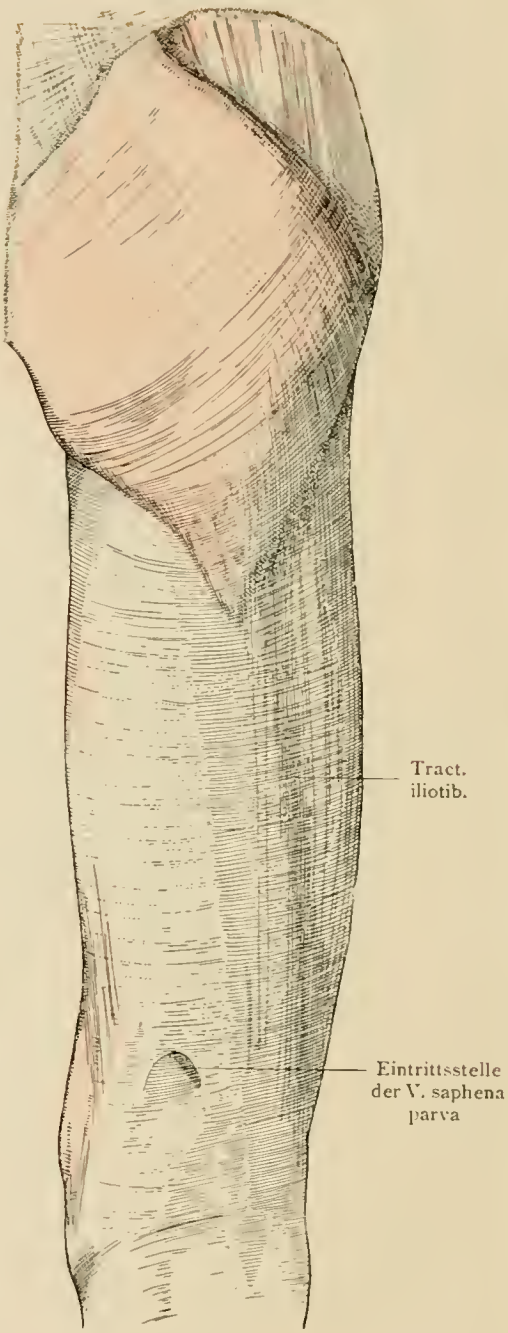

Fascia glutaca und lata. Rückseite des Oberschenkels.

Aponeurosis extremitatis inferioris.

93

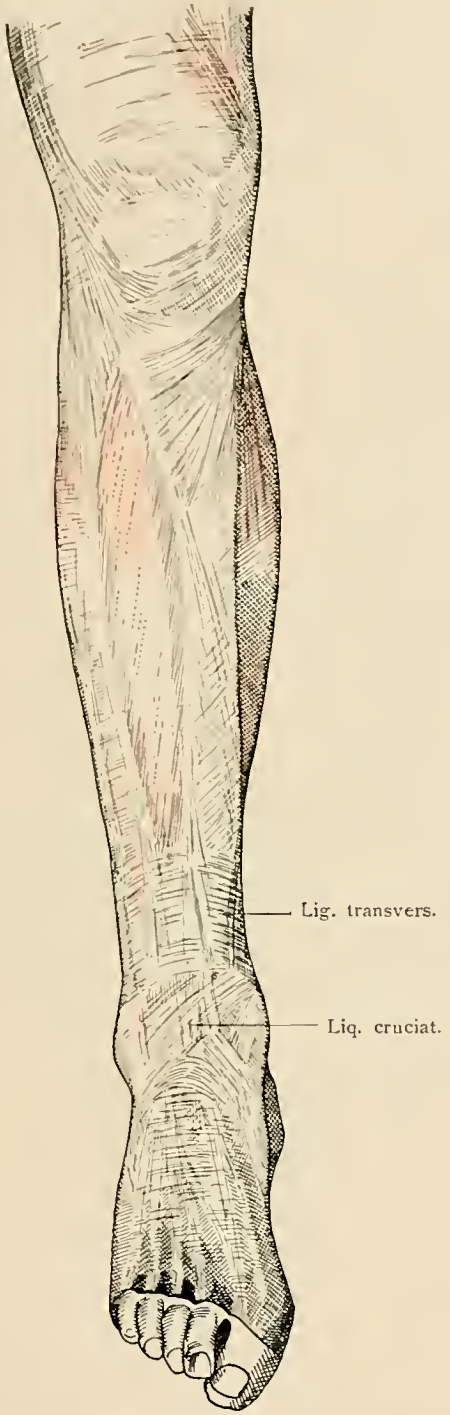

Aponeurose der Vorderseite des Unterschenkels und des Fußrückens.

94

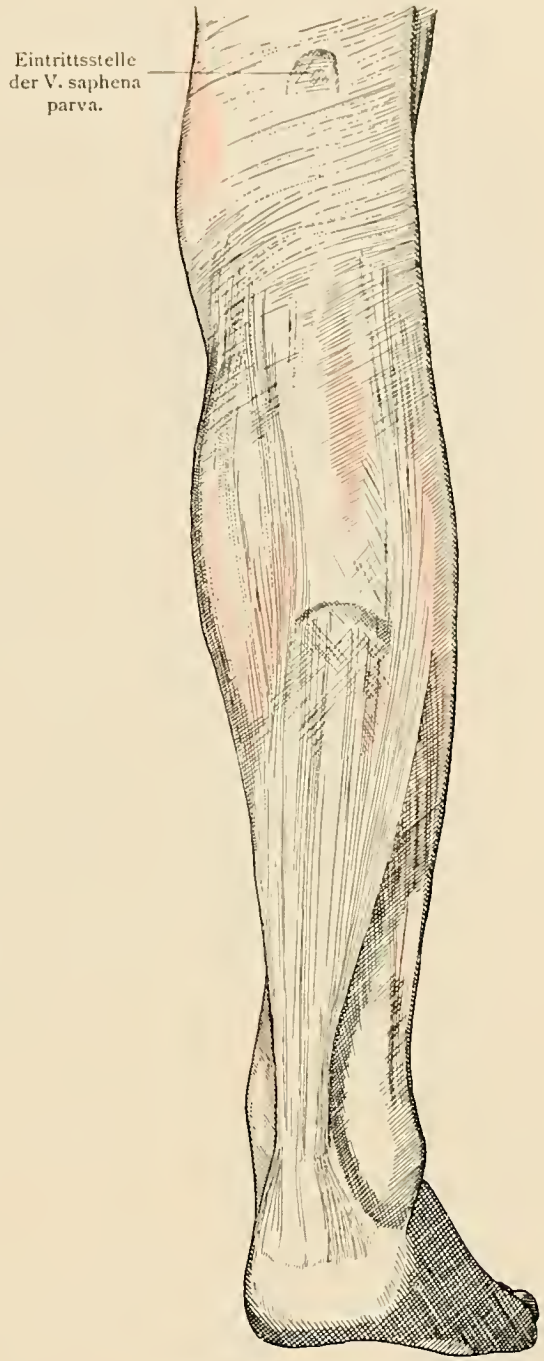

Aponeurose der Rückseite des Unterschenkels.

Aponeurosis extremitatis inferioris.

95

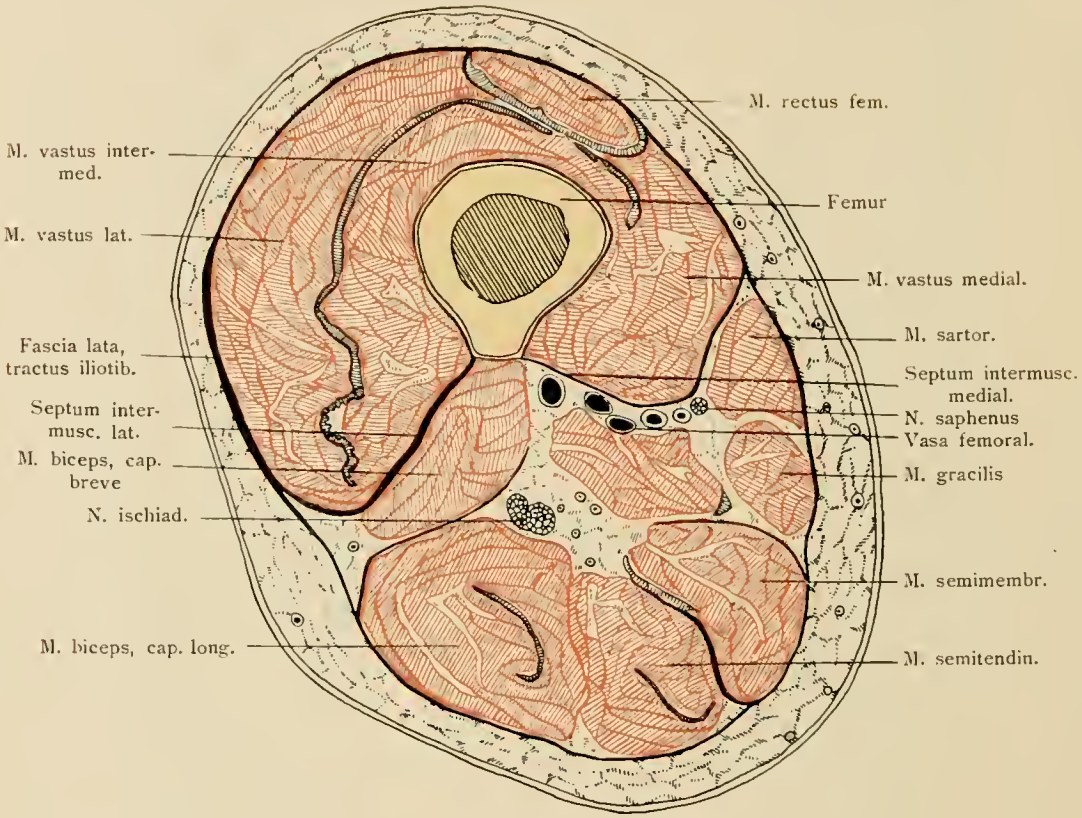

Querschnitt durch die Mitte des rechten Oberschenkels, Amputationsstumpf. Lage der Muskeln, der Aponeurose, Nerven und Gefäße.

Musculi extremitatis inferioris.

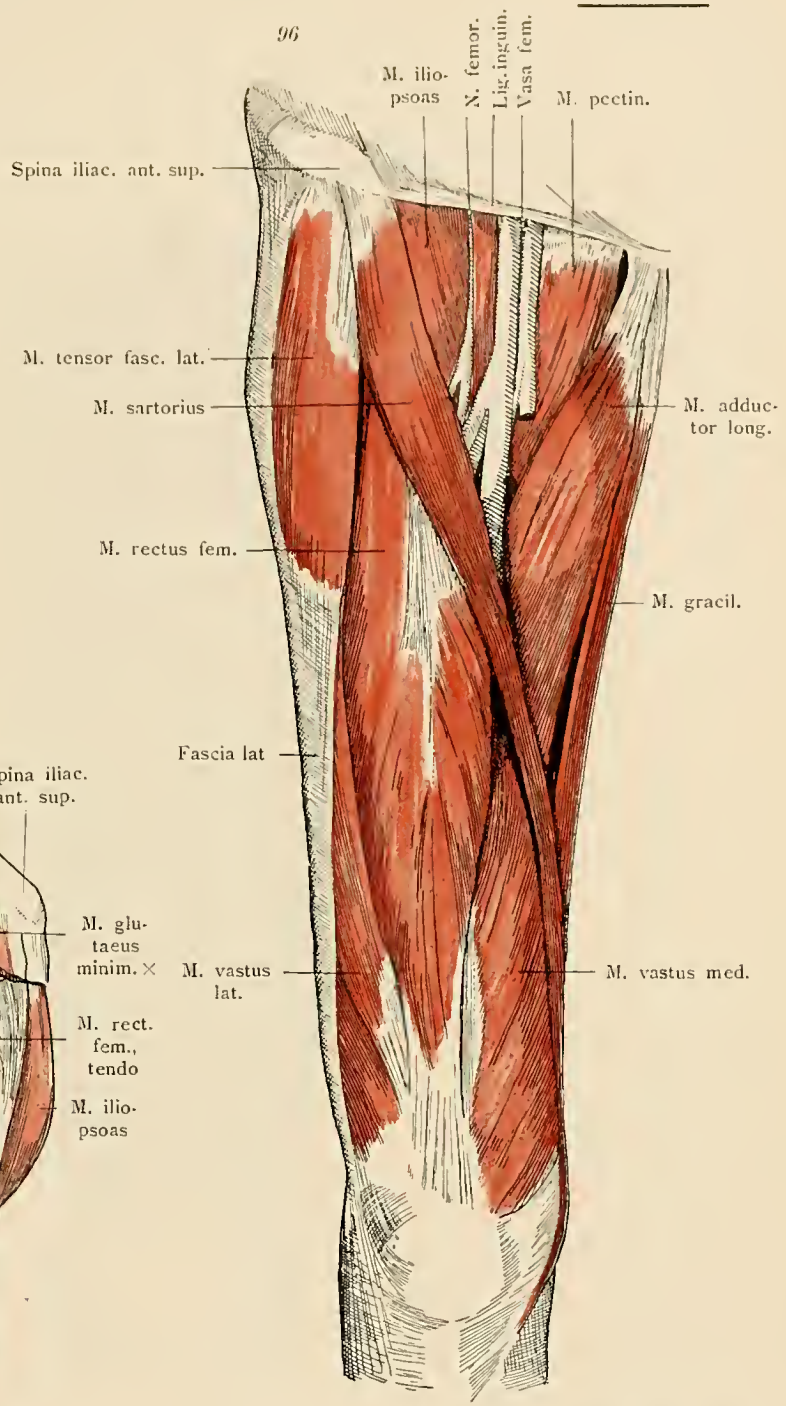

Muskeln an der Vorderseite des Oberschenkels; erste Schichte.

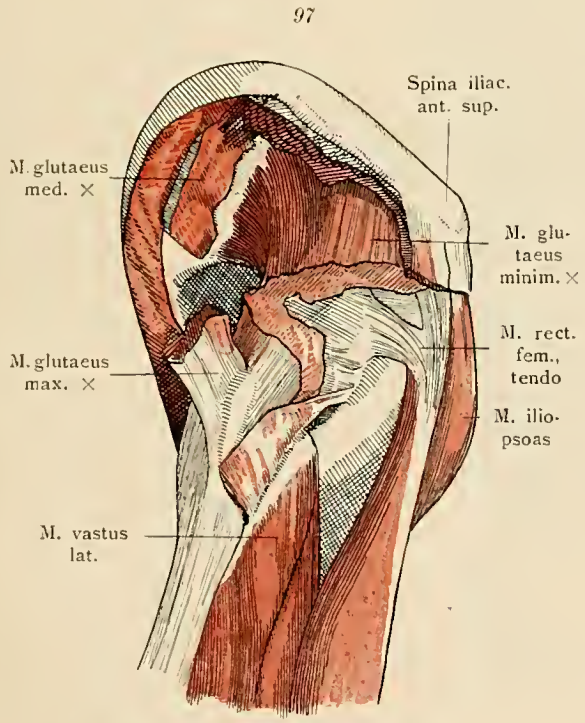

Ansätze des Musculus glutaeus maximus, des Musculus rectus femoris und des Musculus vastus lateralis. Der Musculus glutaeus maximus und medius ist abgeschnitten; aus dem Musculus glutaeus minimus ist ein Stück herausgeschnitten.

Musculi extremitatis inferioris.

98

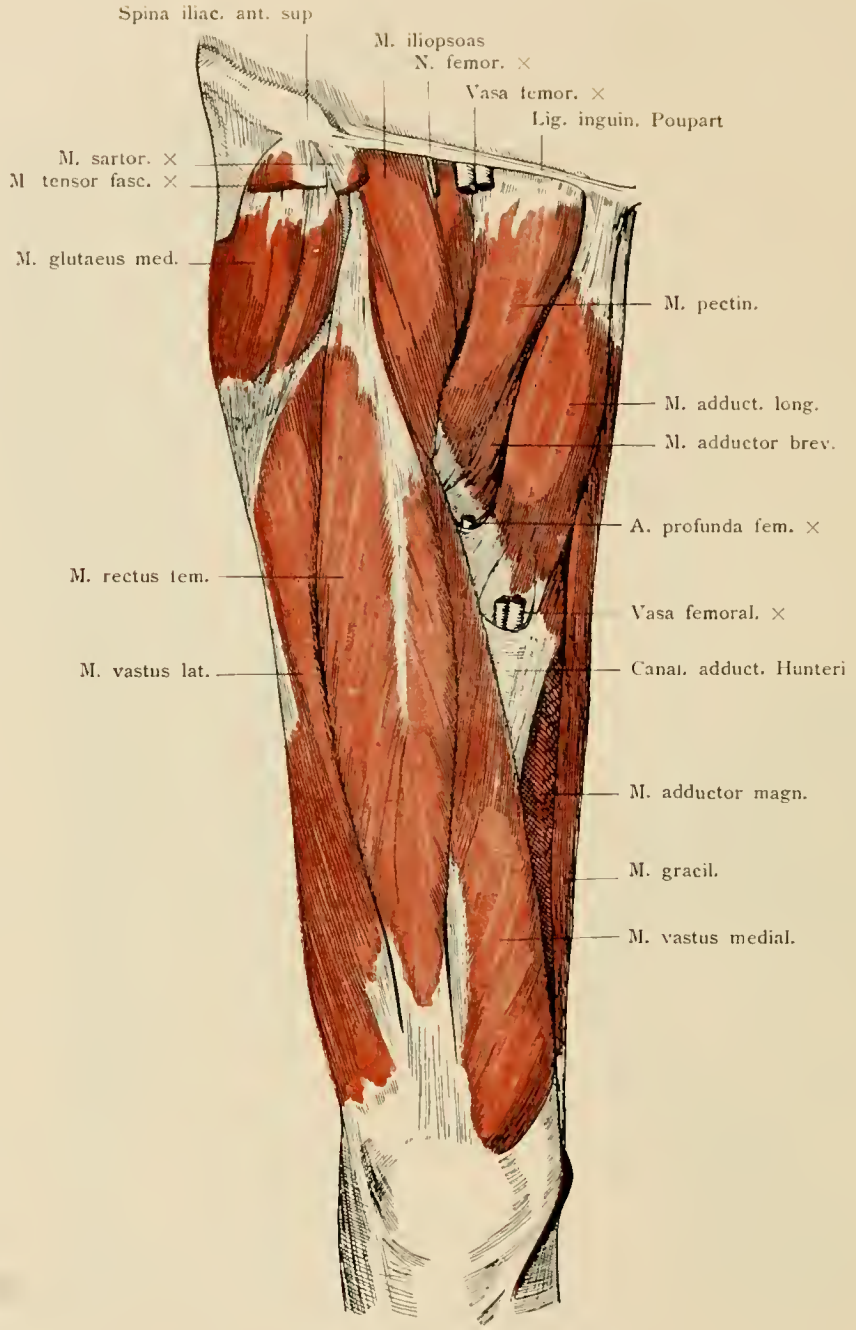

Muskeln an der Vorderseite des Oberschenkels; zweite Schichte. Musculi tensor fasciae und sartorius sind abgeschnitten, ebenso Arteria und Vena femoralis.

Musculi extremitatis inferioris.

99

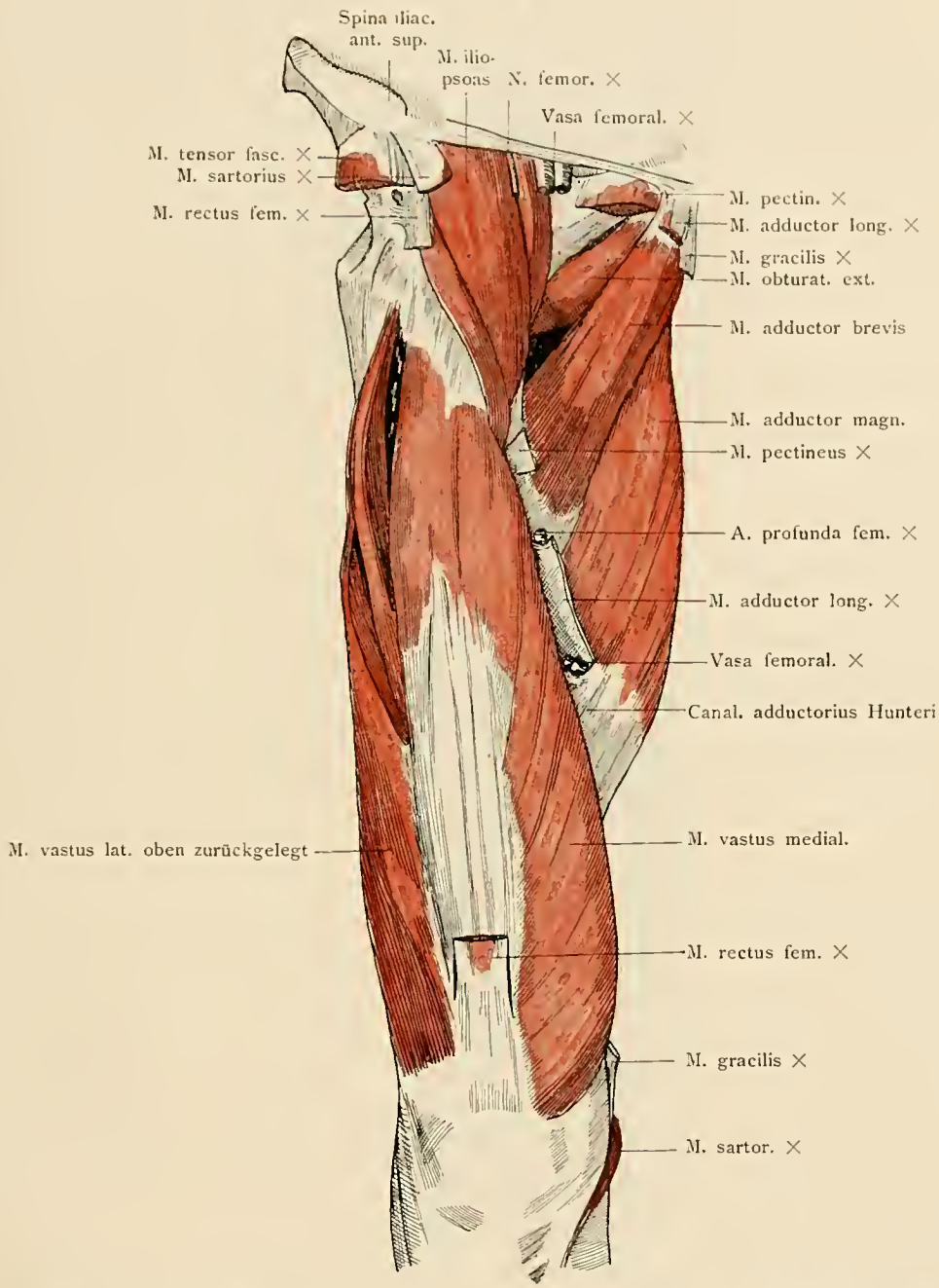

Muskeln an der Vorderseite des Oberschenkels. Außer den in der vorigen Abbildung schon abgeschnittenen Muskeln ist noch der Musculus rectus femoris, Musculus pectineus, adductor longus und gracilis abgeschnitten.

Musculi extremitatis inferioris.

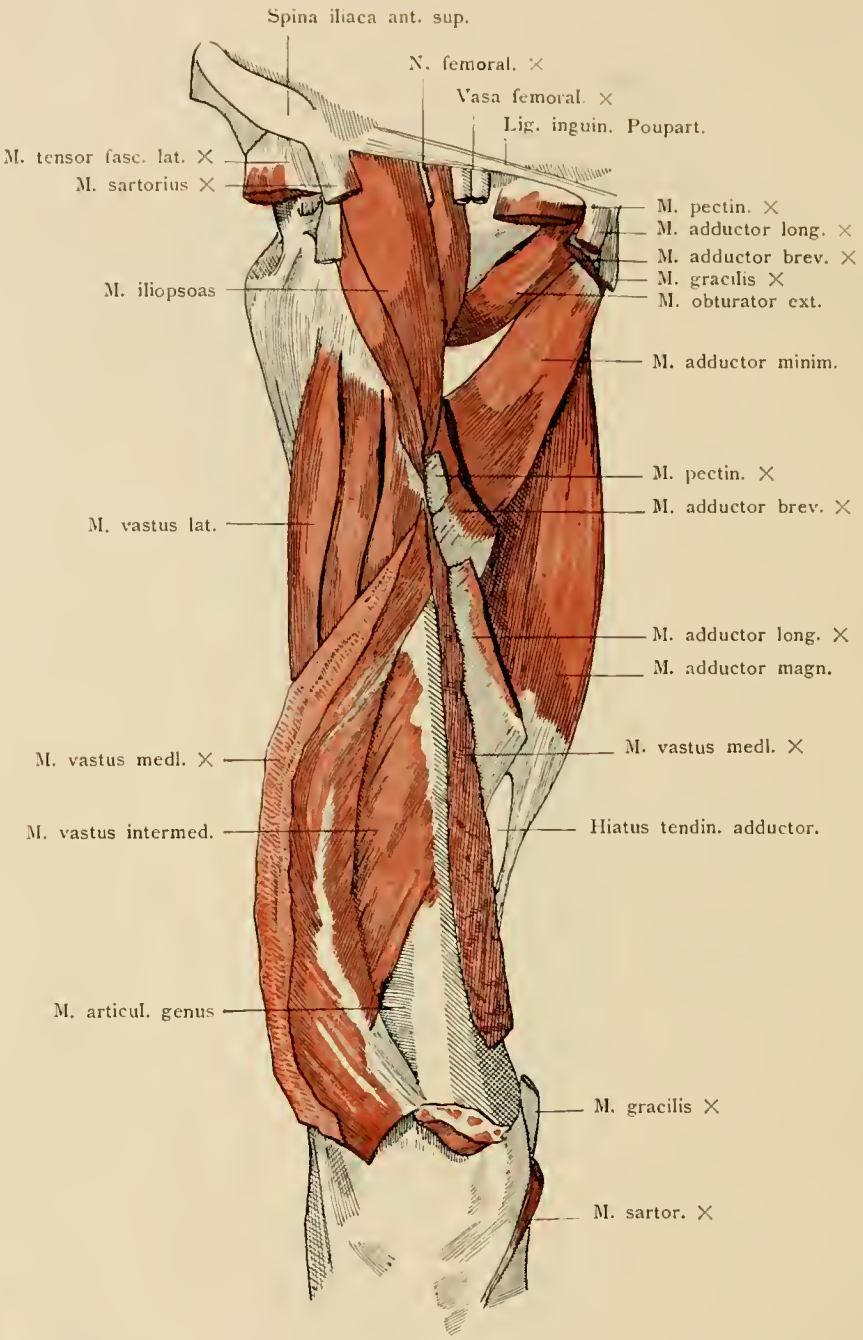

Muskeln der Vorderseite des Oberschenkels; vierte Schichte. Außer den auf der vorigen Figur abgeschnittenen Muskeln ist noch abgeschnitten: Musculus adductor brevis, um den Musculus adductor minimus sichtbar zu machen. Die Gefäße sind aus dem Hiatus adductorius herausgenommen. Der Musculus vastus medialis ist der Länge nach durchschnitten und sein vorderer Teil ist zurückgelegt, um den M. vastus intermedius zu zeigen.

Musculi extremitatis inferioris.

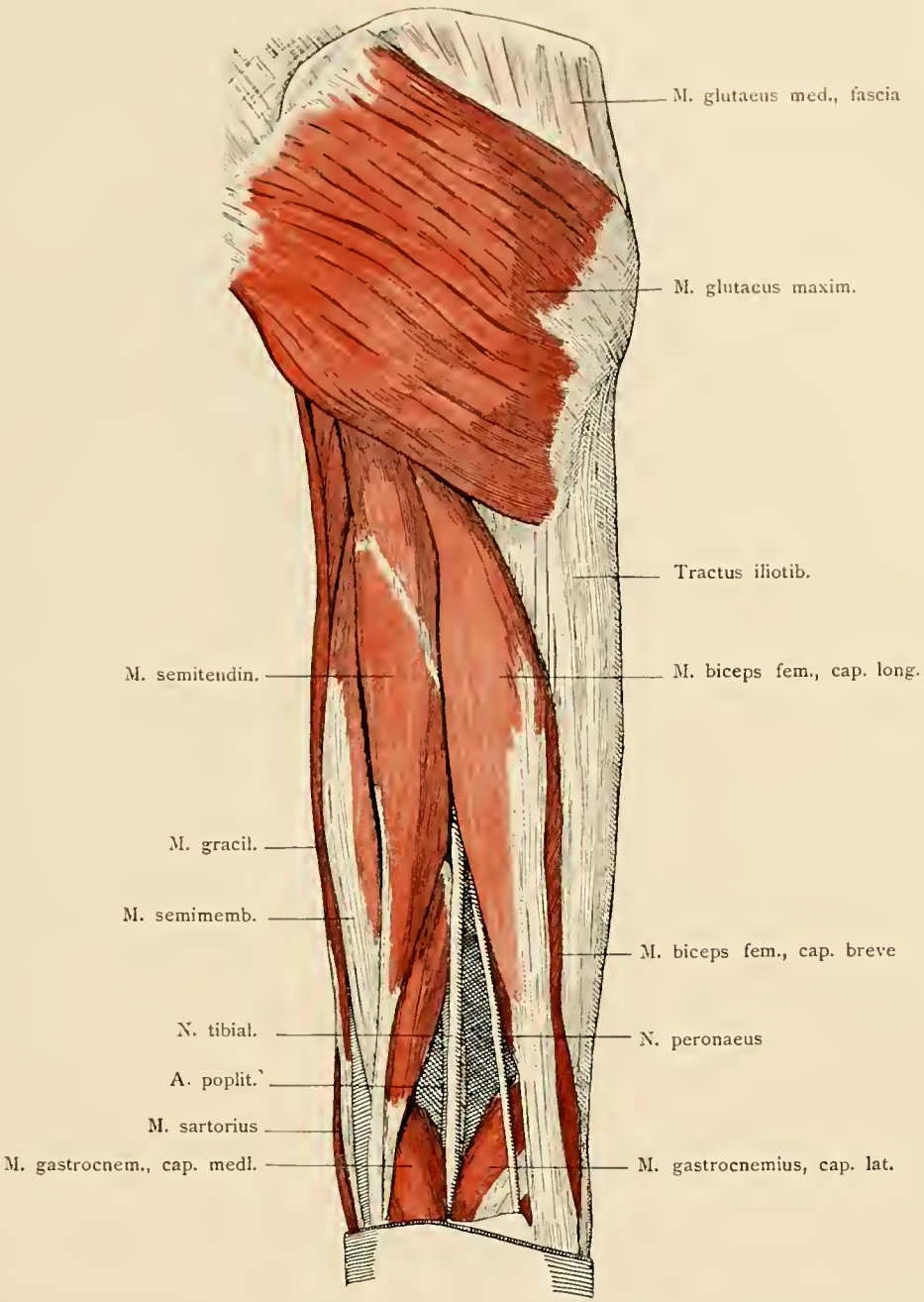

Hintere Hüftmuskeln, erste Schichte, und Muskeln an der Rückseite des Oberschenkels.

Musculi extremitatis inferioris.

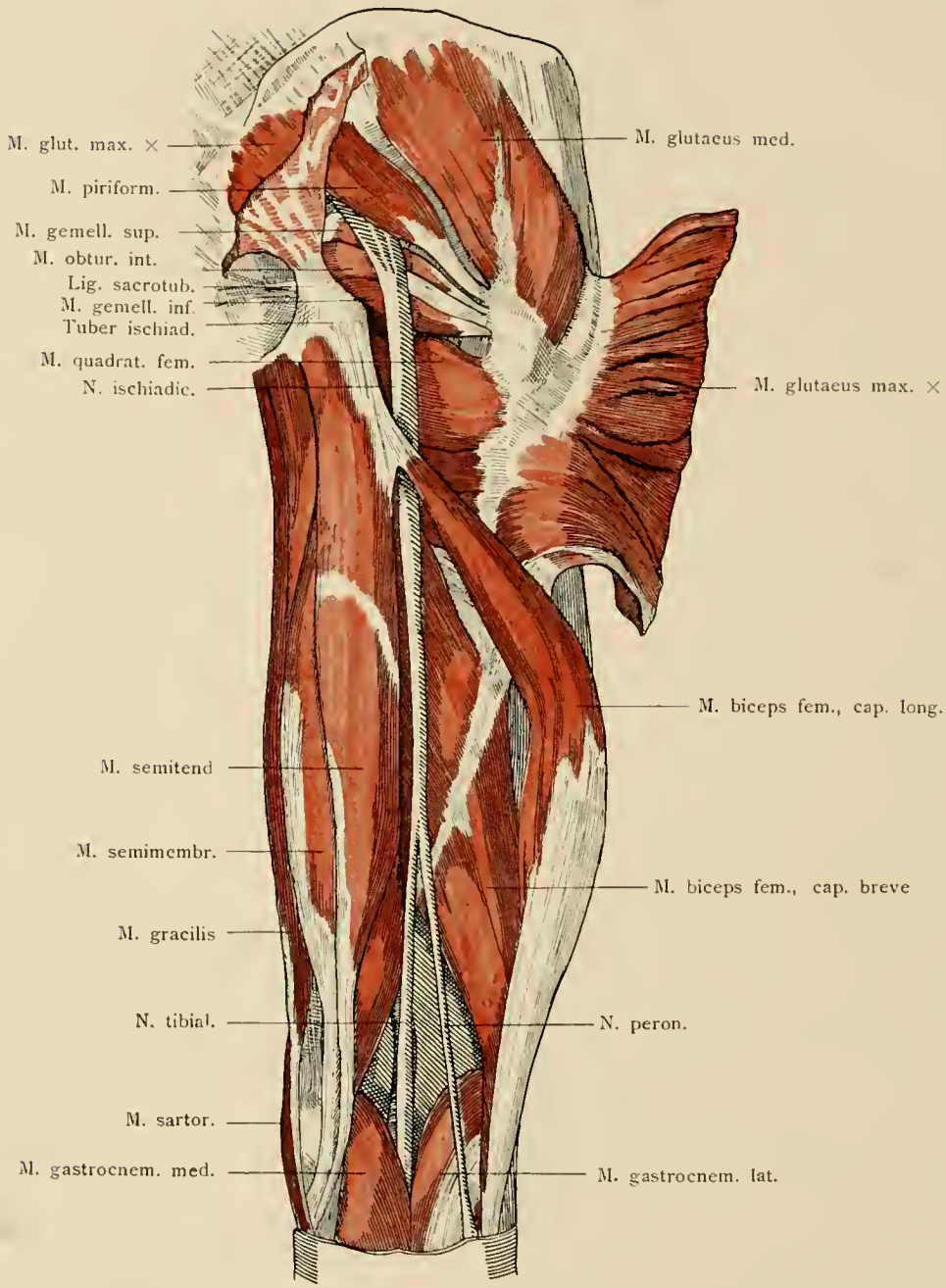

Hintere Hüftmuskeln, zweite Schichte und Muskeln an der Rückseite des Oberschenkels. Musculus glutaeus maximus ist abgeschnitten und zurückgelegt. Der lange Kopf des Musculus biceps femoris ist abgezogen, um den kurzen Kopf sichtbar zu machen.

Musculi extremitatis inferioris.

103

Hintere Hüftmuskeln, dritte Schichte. Muskeln an der Rückseite des Oberschenkels, tiefe Schichte. Musculi glutaeus maximus und medius sind abgeschnitten, der Nervus ischiadicus ist entfernt. Musculus semitendinosus und langer Kopf des Musculus biceps abgeschnitten. Die Rückseite des Musculus adductor magnus und neben dem Ansatz die des Musculus glutaeus maximus, auch Musculus glutaeus minimus ist sichtbar.

Musculi extremitatis inferioris.

104

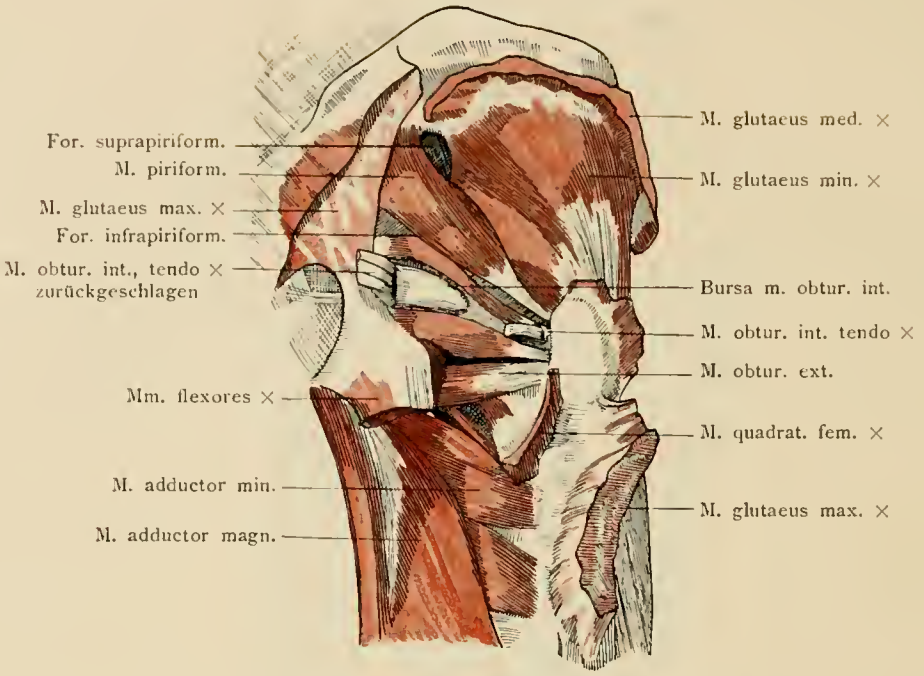

Äußere Hüftmuskeln, tiefste Schichte. Sämtliche Muskeln der höher liegenden Schichten sind abgeschnitten.

105

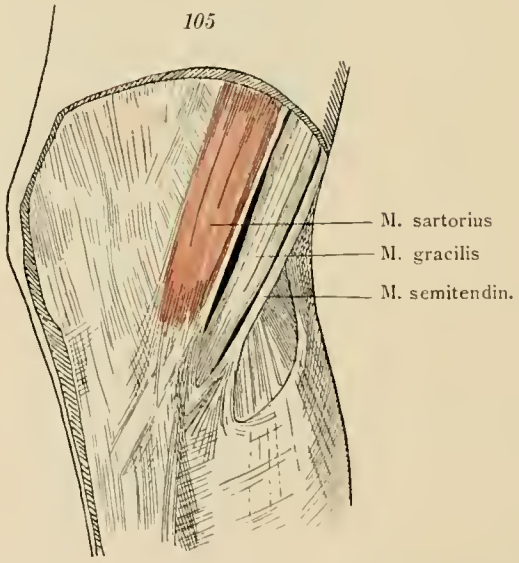

Anheftung der Musculi sartorius, gracilis und semitendinosus an der medialen Seite der Kniegegend.

Musculi extremitatis inferioris.

106

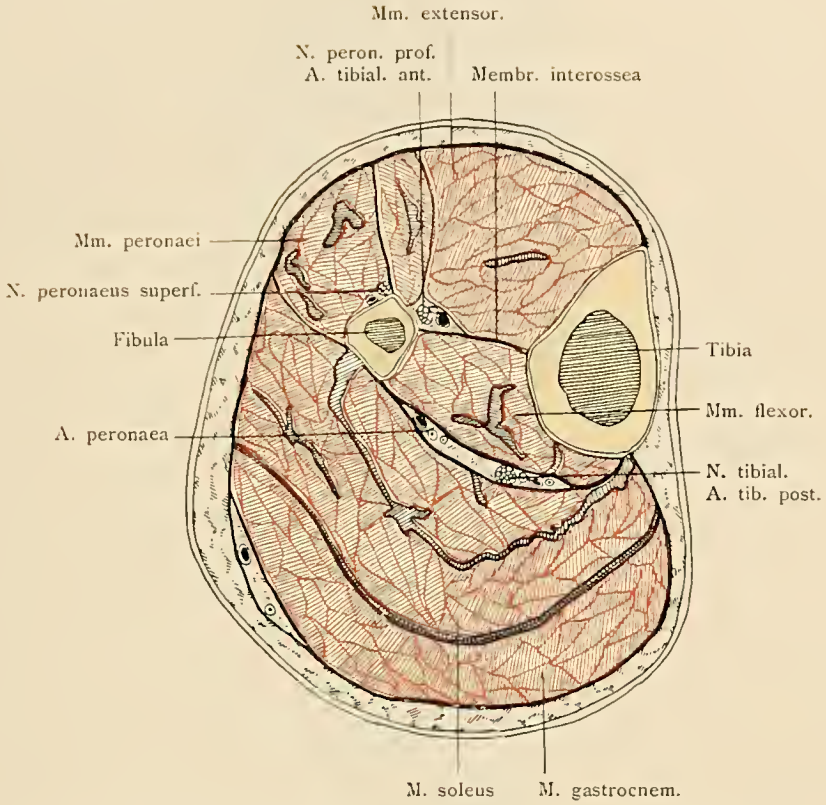

Querschnitt durch die Mitte des rechten Unterschenkels. Amputationsstumpf. Lage der Muskeln, der Aponeurosen, der Gefäße und Nerven.

Musculi extremitatis inferioris.

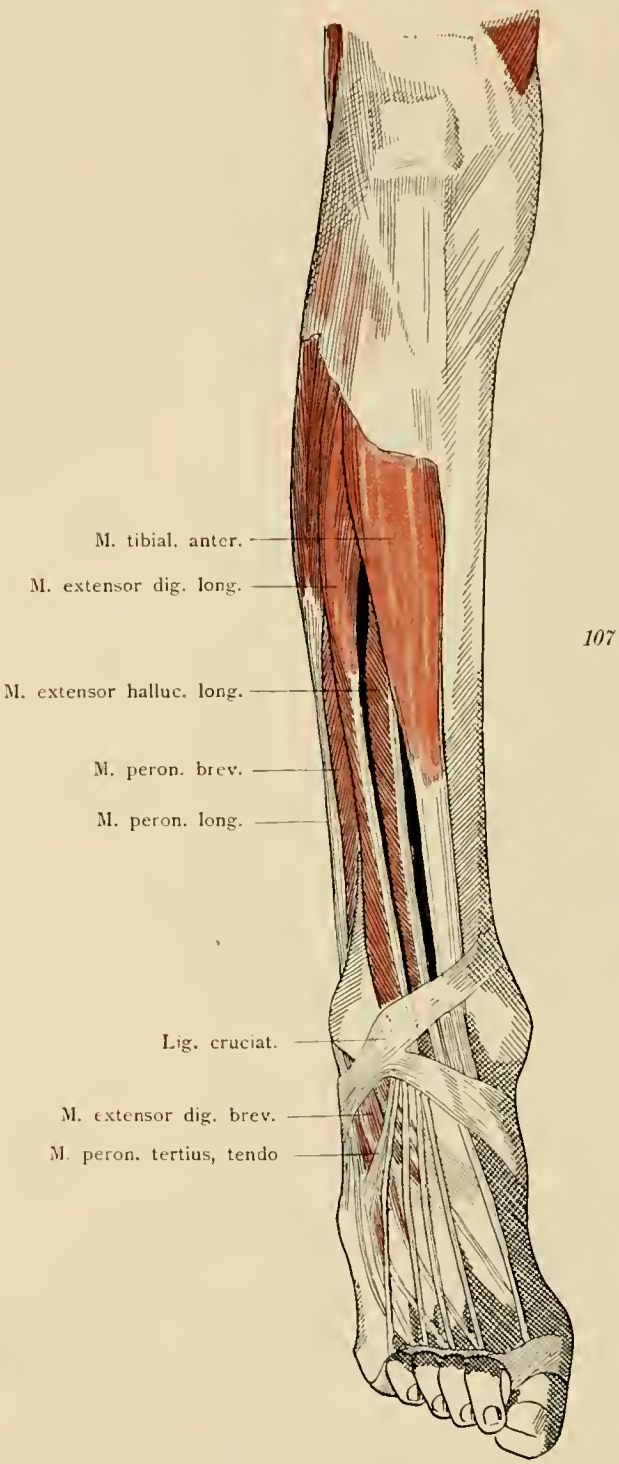

107

Muskeln der Vorderseite des Unterschenkels und des Fußrückens. Ligamentum cruciatum.

Musculi extremitatis inferioris.

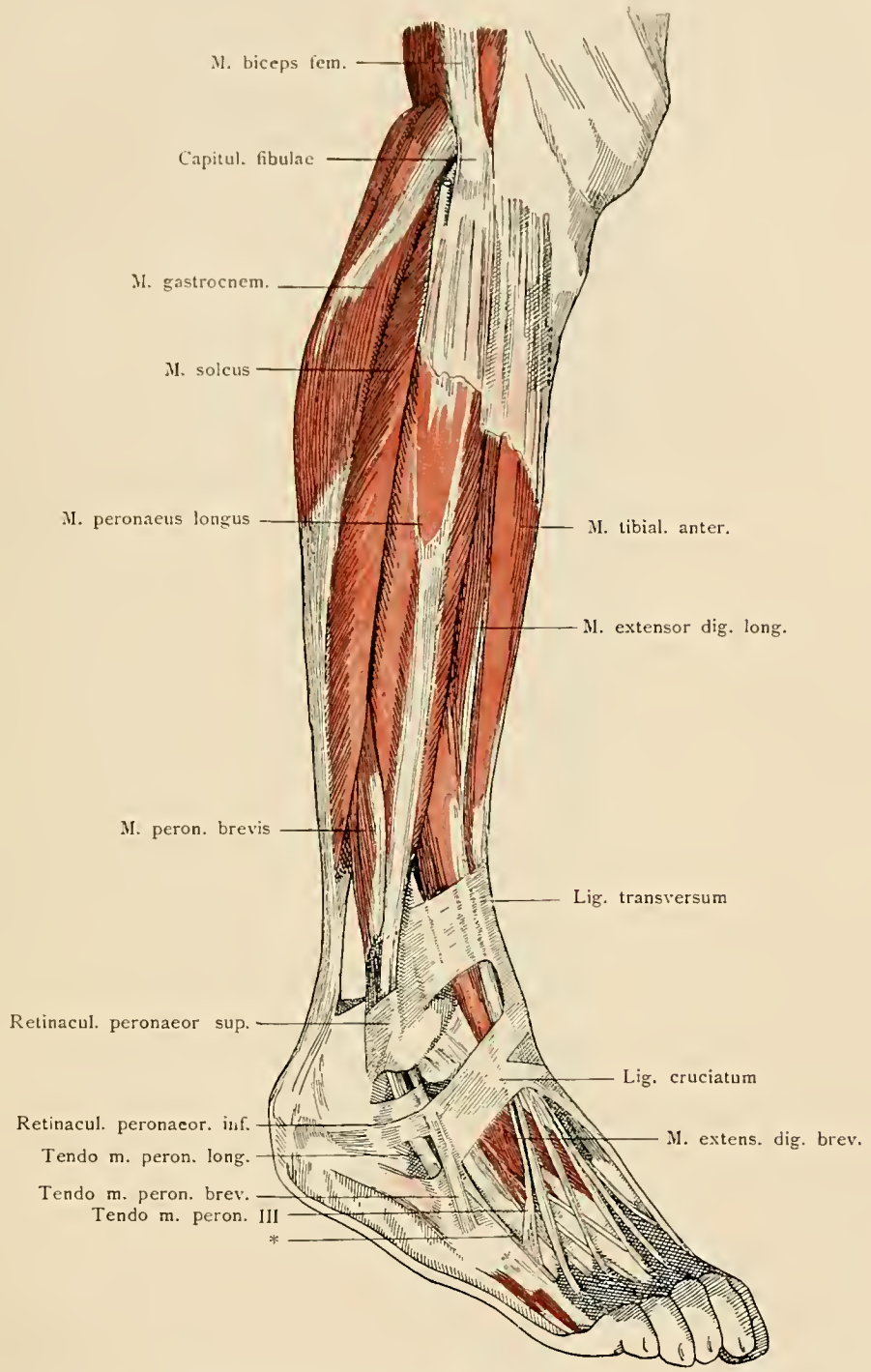

Muskeln des Unterschenkels und des Fußes von der lateralen Seite. Ligamentum transversum und cruciatum.

* Bündel der Sehne des Musculus peronaeus brevis zur fünften Zehe.

Musculi extremitatis inferioris.

109

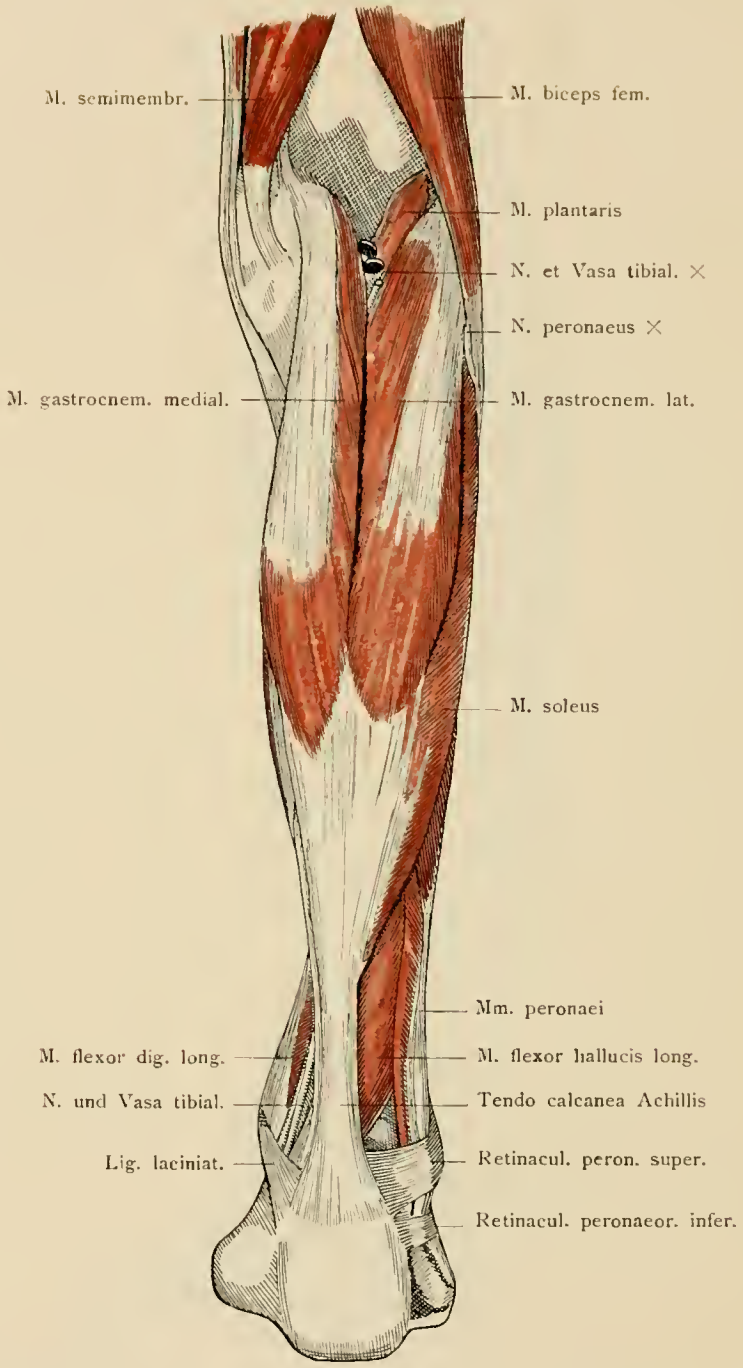

Muskeln der Rückseite des Unterschenkels. Erste Schichte.

Musculi extremitatis inferioris.

110

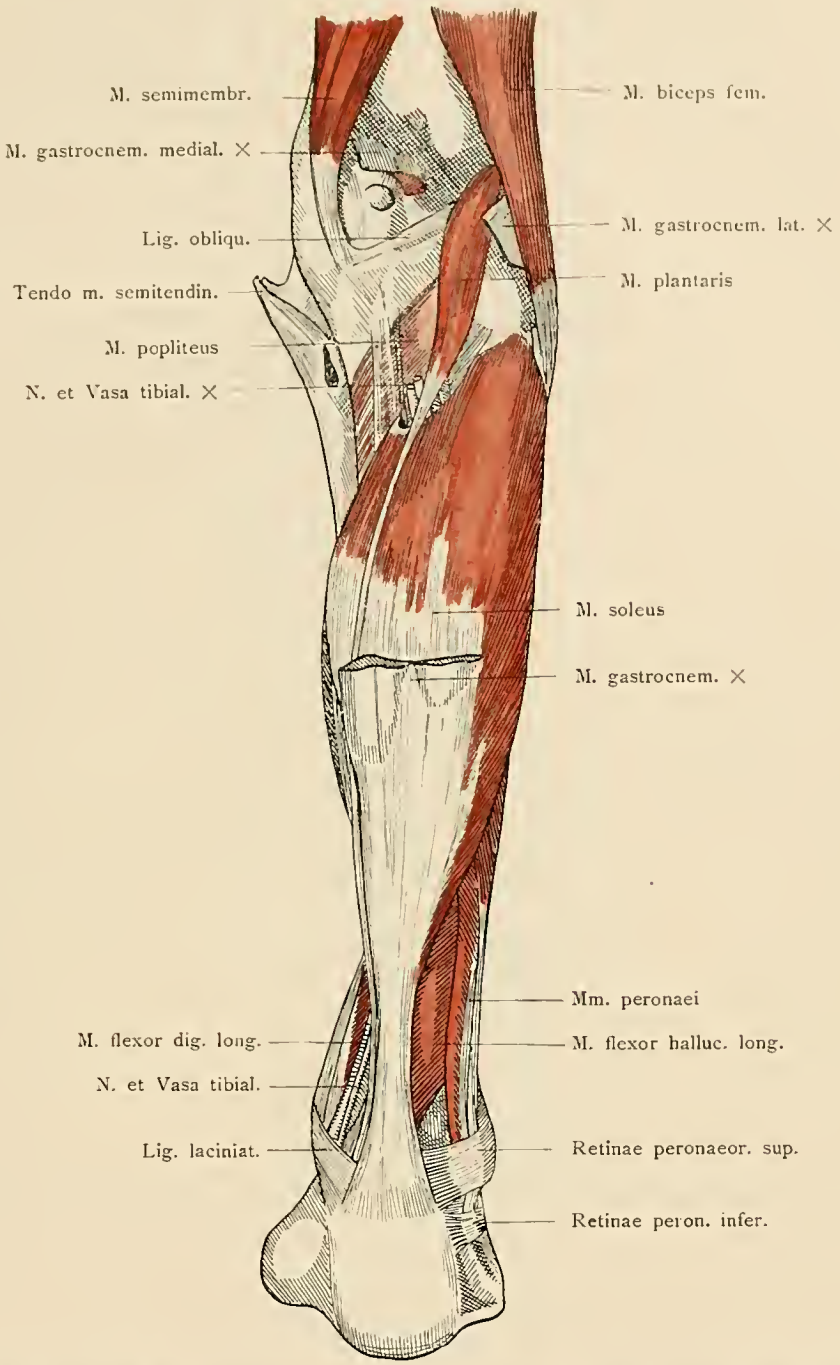

Muskeln der Rückseite des Unterschenkels. Zweite Schichte. Der Musculus gastrocnemius ist abgeschnitten. Ansätze der Musculi semimembranosus und semitendinosus. Unter der Ursprungssehne des Musculus gastrocnemius ist die Bursa gastrocnemii, unter der Endsehne des Musculus semitendinosus die Bursa anserina eröffnet. (Beide nicht bezeichnet.)

Musculi extremitatis inferioris.

111

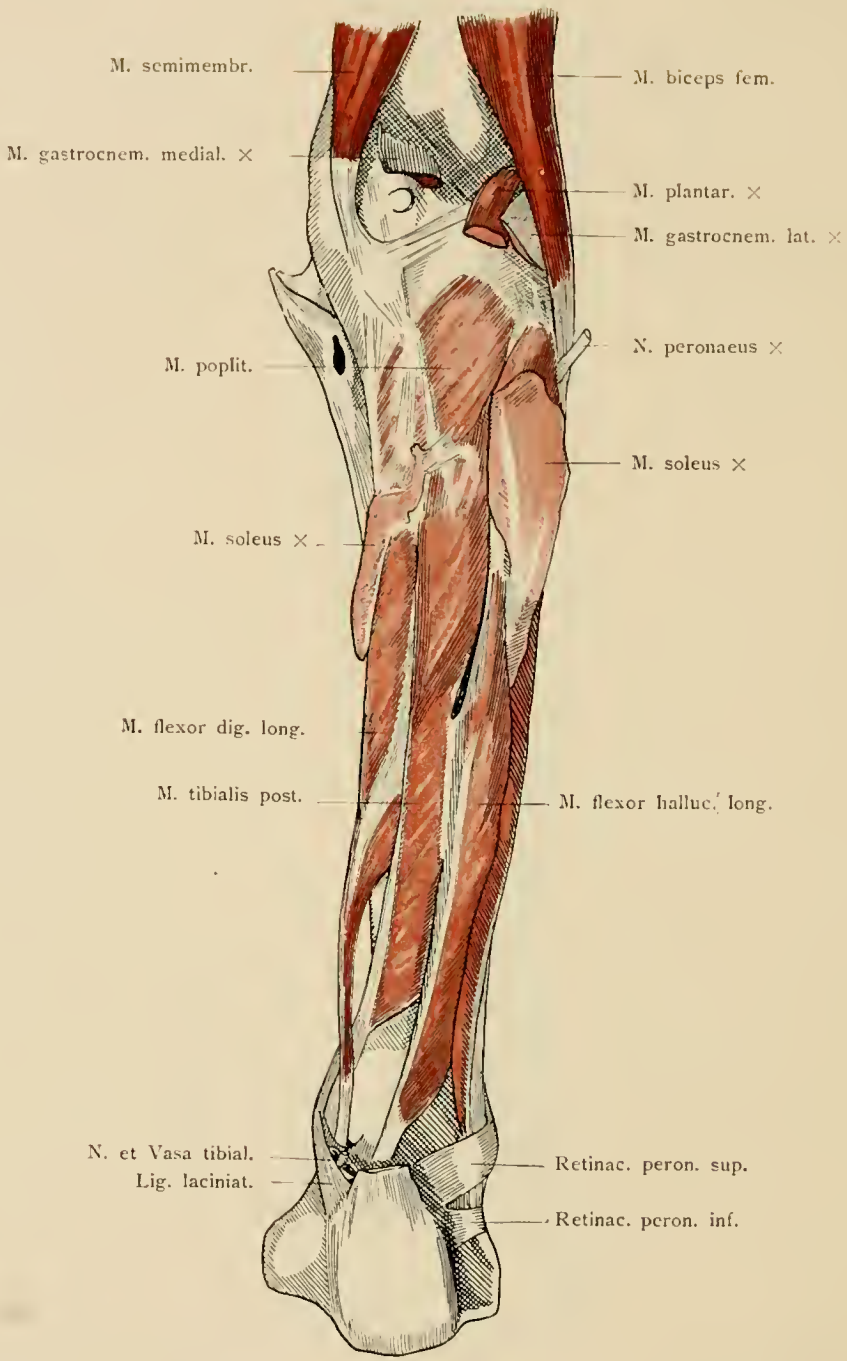

Muskeln der Rückseite des Unterschenkels, dritte Schichte. Die Wadenmuskeln sind weggenommen. Der Musculus flexor digitorum longus ist medianwärts herübergezogen, um den Musculus tibialis posterior deutlich zu machen.

Musculi extremitatis inferioris.

112

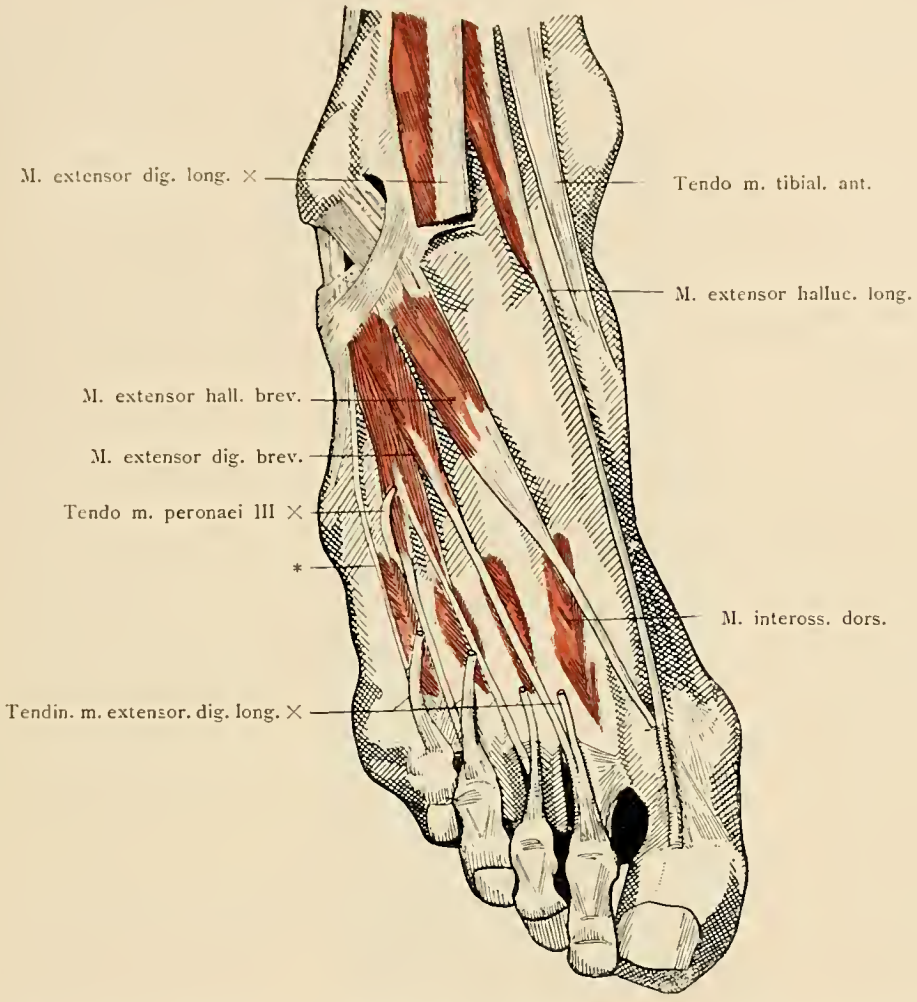

Muskeln des Fußrückens. Die Sehnen des Musculus extensor digitorum longus und peronaeus tertius sind abgeschnitten. Anheftungen der Sehnen der Musculi tibialis anterior und extensor hallucis longus.

* Bündel der Sehne des Musculus peronaeus brevis zur fünften Zehe.

Musculi extremitatis inferioris.

Plantaraponeurose.

Aponeurosis plantaris.

114

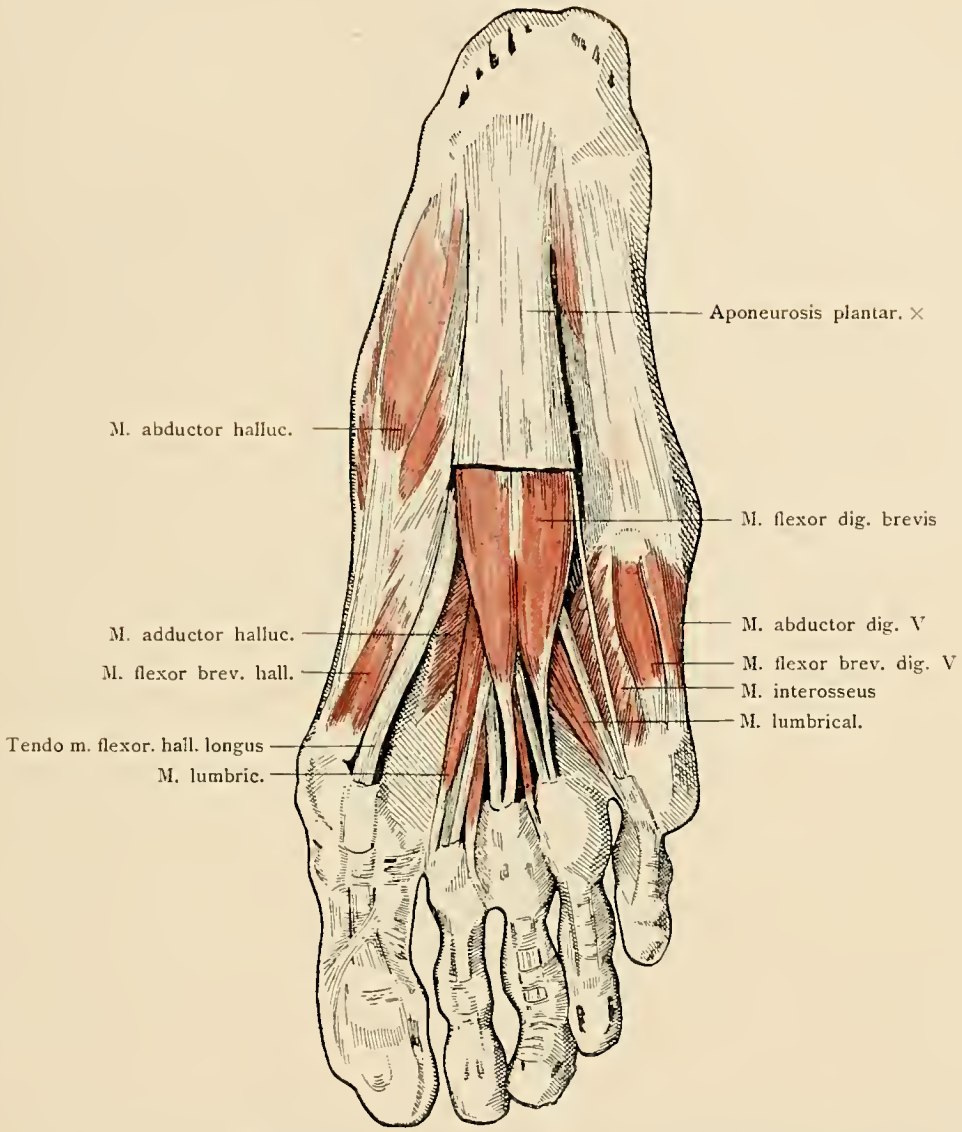

Muskeln der Sohle; erste Schichte. Die Plantaraponeurose ist abgeschnitten.

Musculi extremitatis inferioris.

115

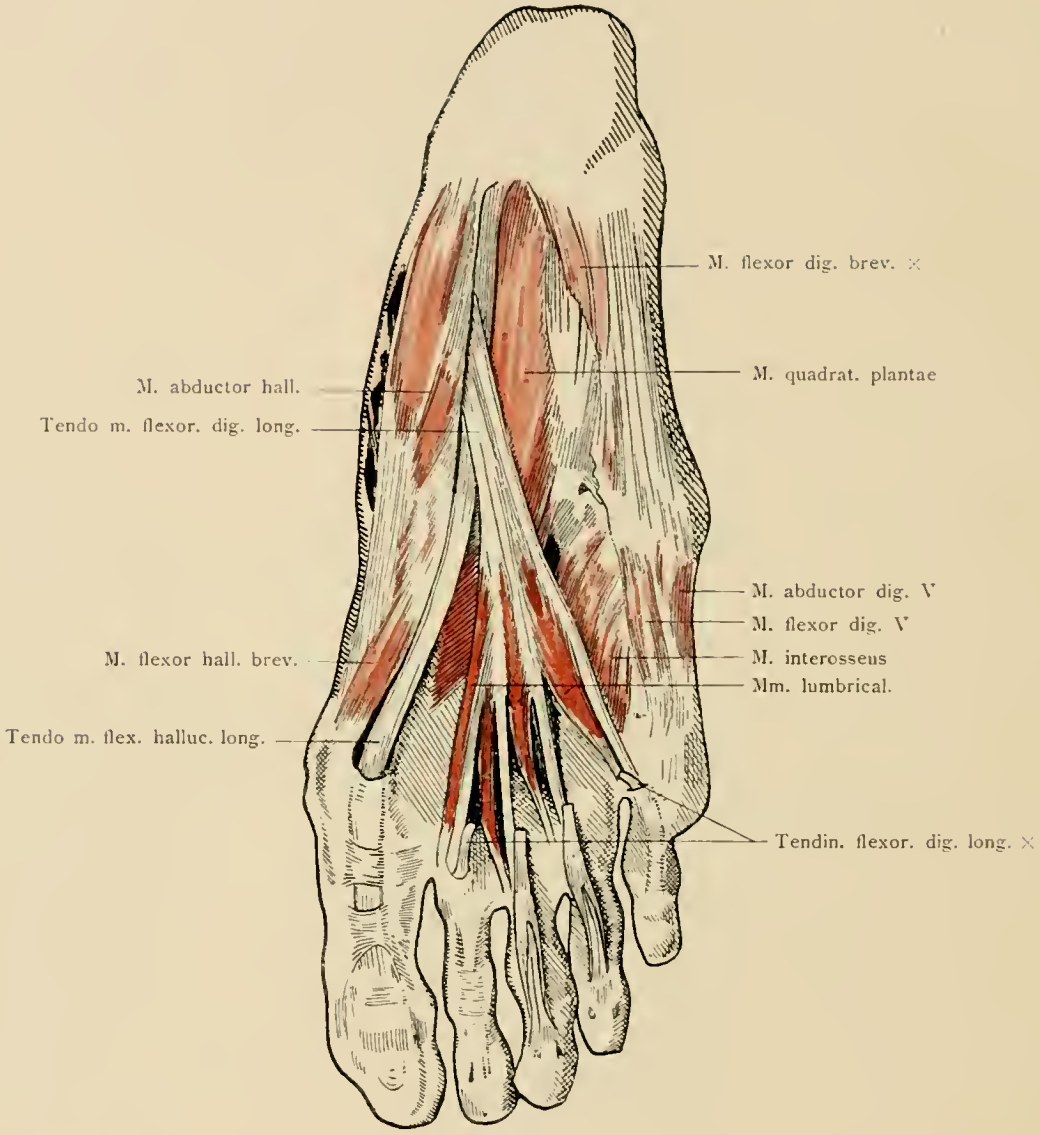

Muskeln der Sohle, zweite Schichte. Musculus quadratus plantae, Sehne des Musculus flexor digitorum longus, Musculi lumbricales. Musculus flexor digitorum brevis abgeschnitten.

Musculi extremitatis inferioris.

116

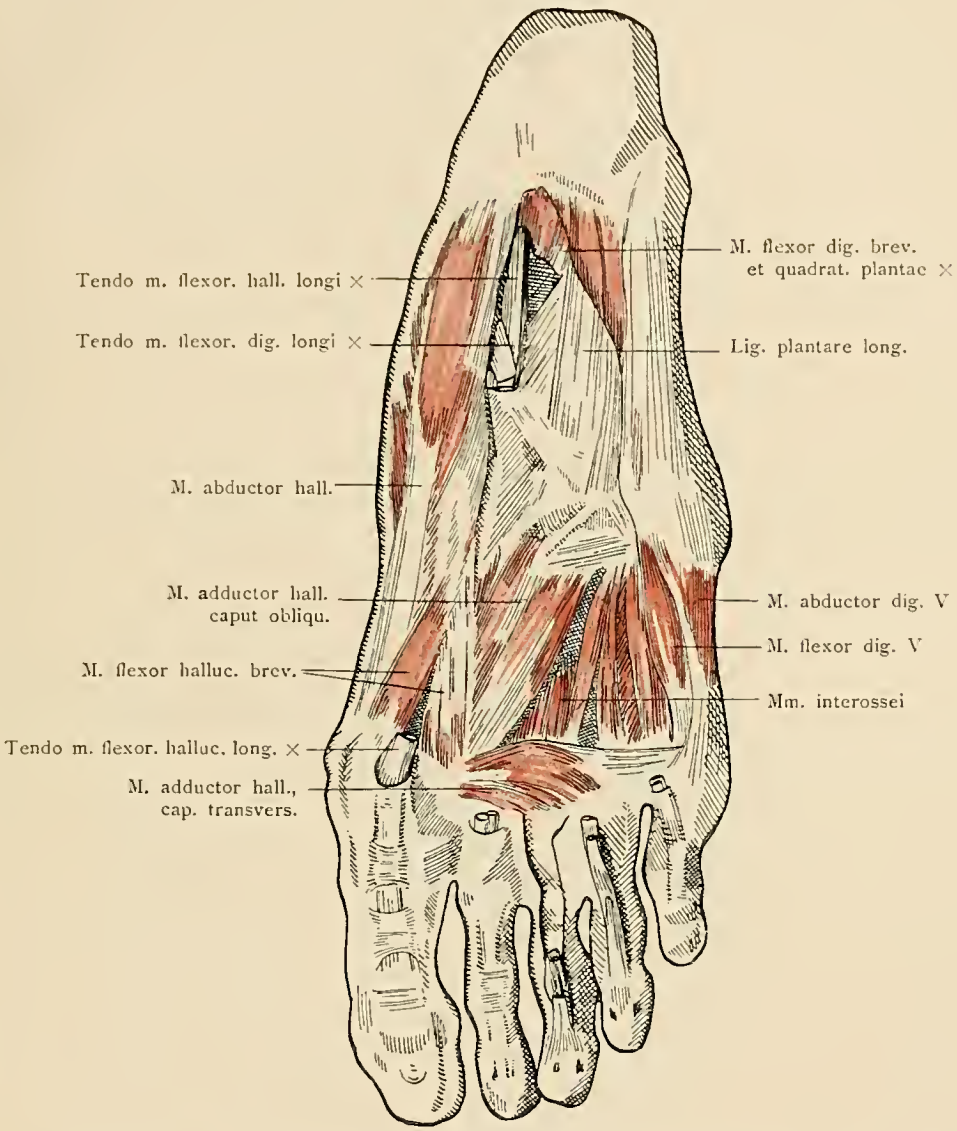

Muskeln der Sohle, dritte Schichte. Muskeln der großen und kleinen Zehe. Die Muskeln und Sehnen der höheren Schichten sind abgeschnitten.

Musculi extremitatis inferioris.

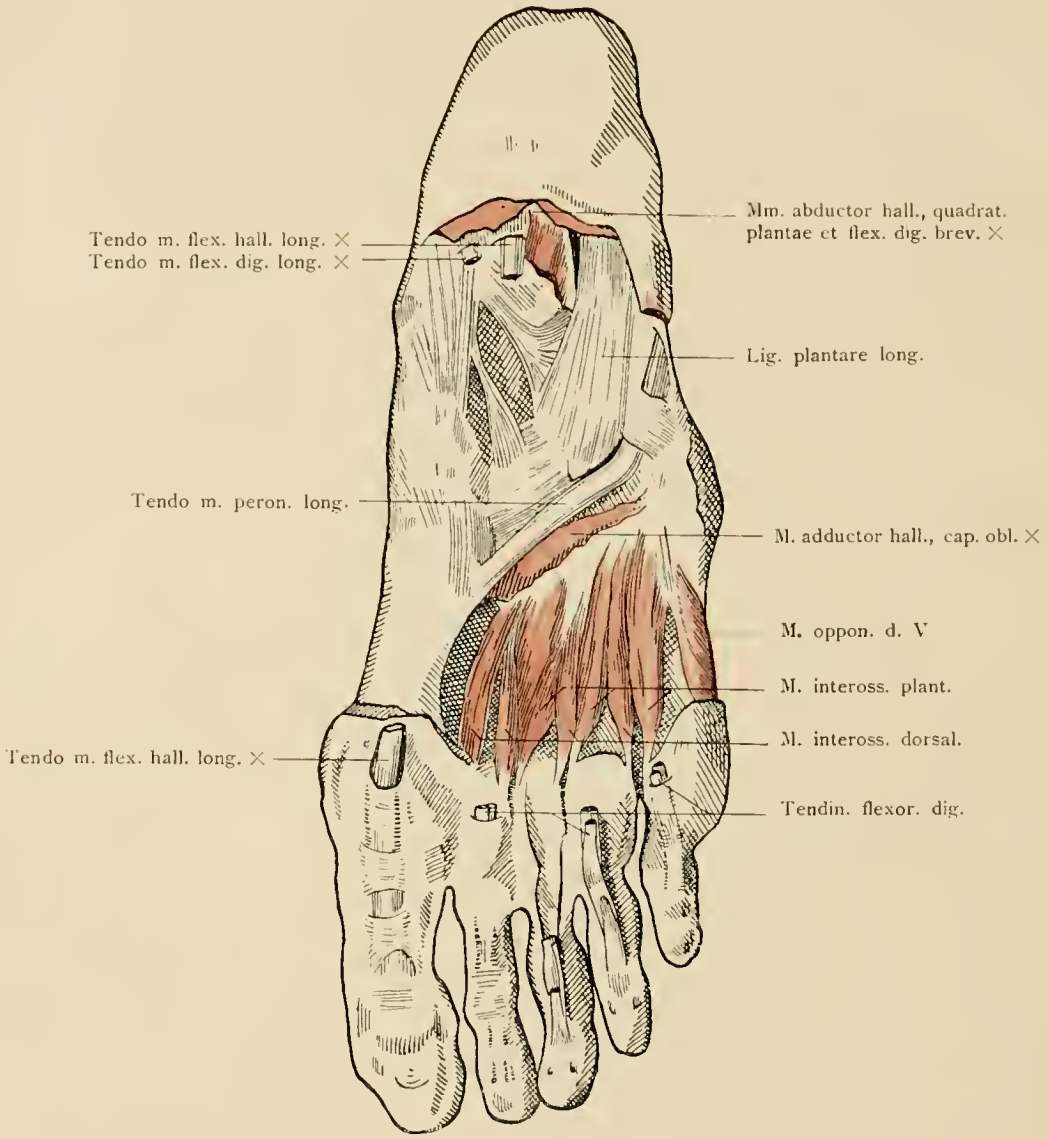

Muskeln der Sohle, vierte Schichte. Musculi interossei, opponens digiti quinti. Sehne des Musculus peronaeus longus. Die Muskeln und Sehnen der höheren Schichten sind abgeschnitten.

Musculi extremitatis inferioris.

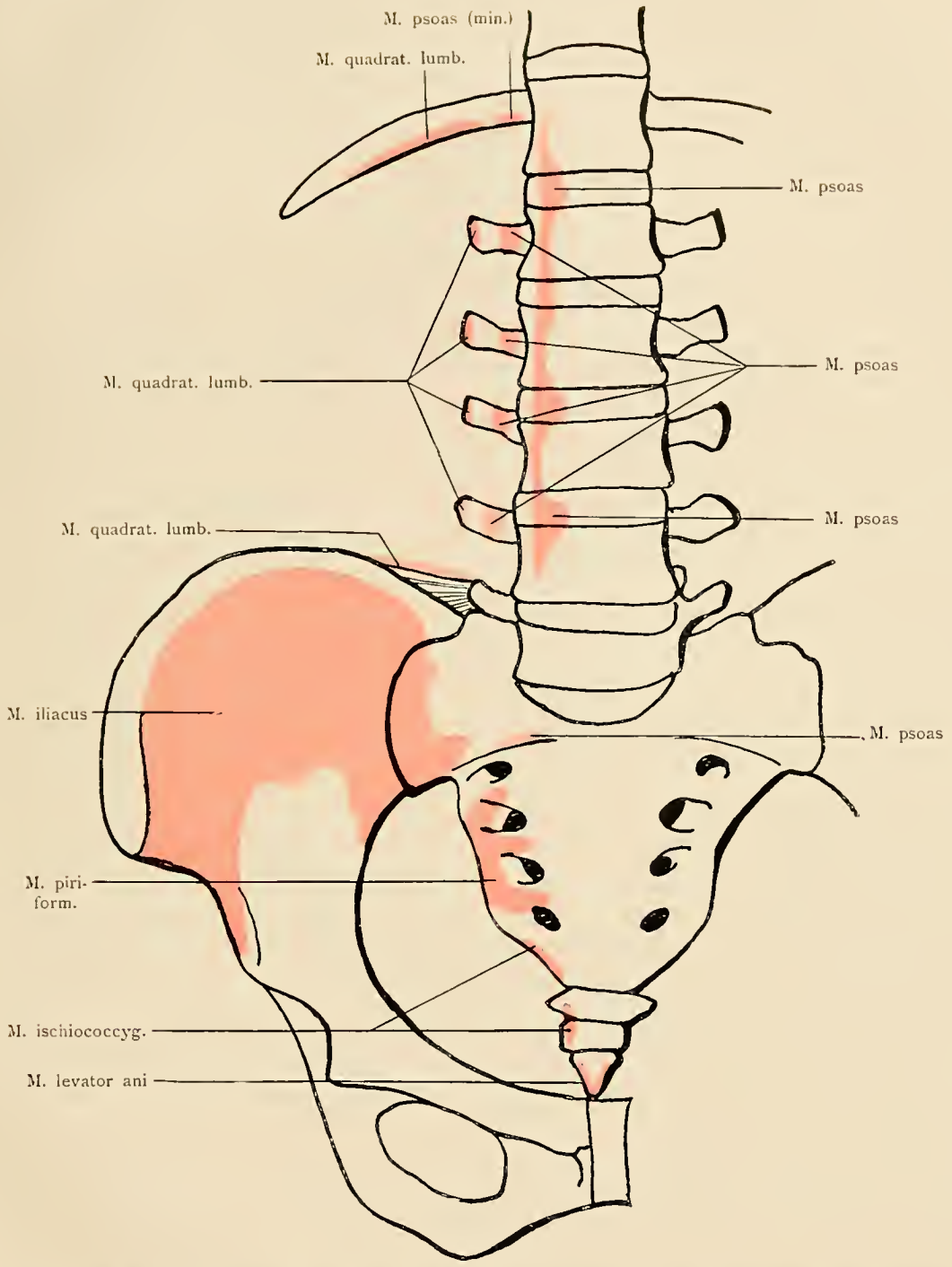

Muskelansätze an der letzten Rippe, der Bauchwirbelsäule und an der Innenseite des Beckens.

Vertebrae lumbares. Pelvis. Insertio musculorum.

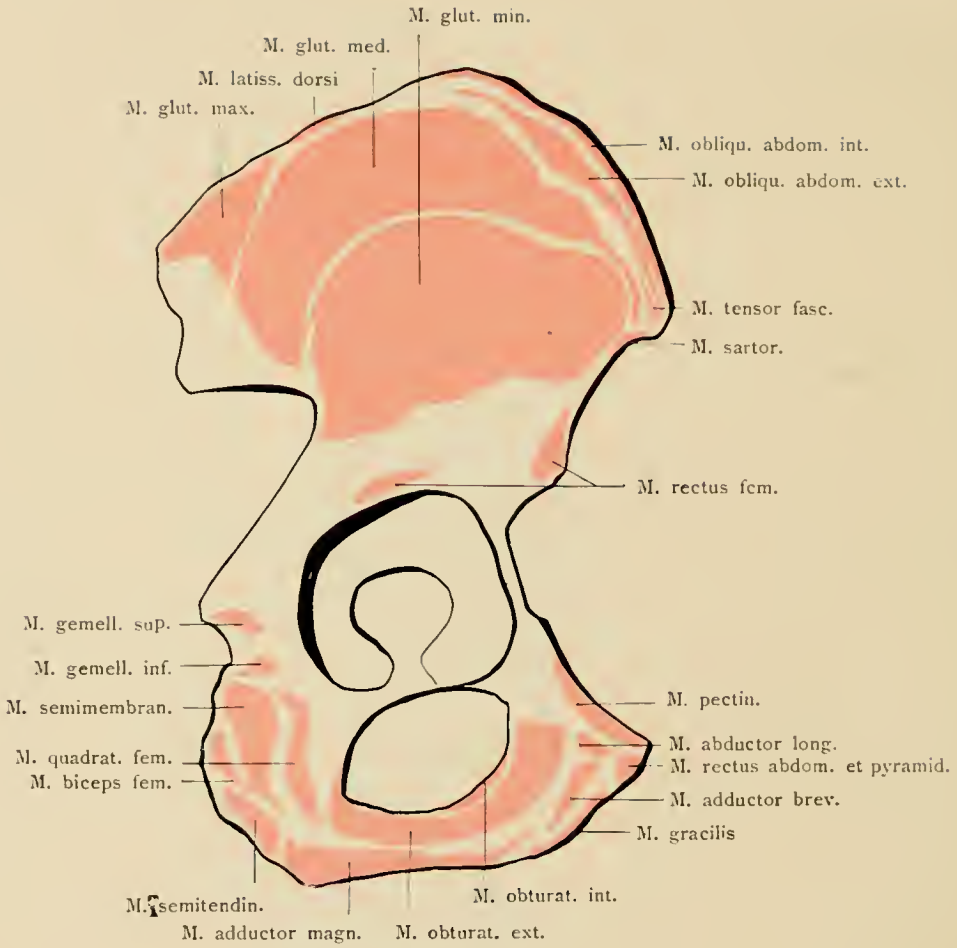

Muskelsätze an der Außenseite des Hüftbeines.

Os coxae. Insertiones musculorum.

120

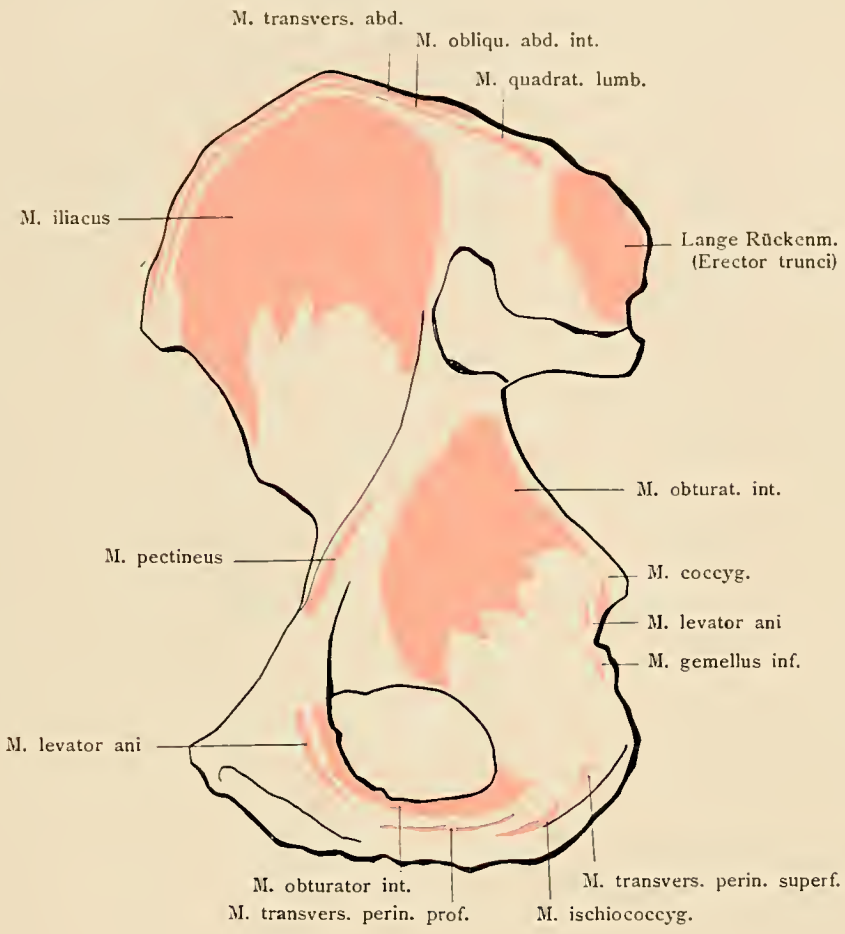

Muskelansätze an der Innenseite des Hüftbeines.

Os coxae. Insertiones musculorum.

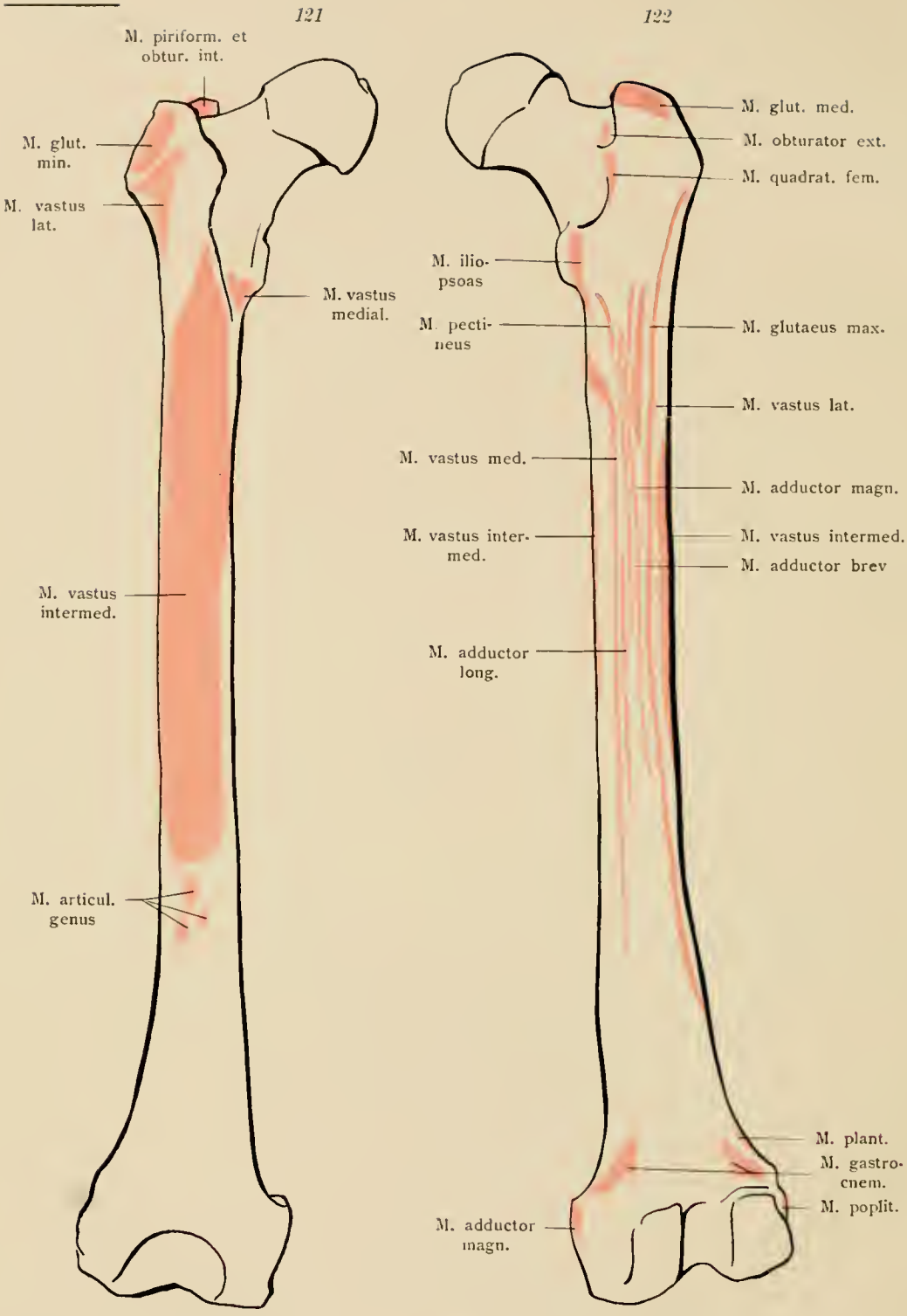

Muskelansätze an der Vorderseite des Oberschenkelbeines.

Muskelansätze an der Rückseite des Oberschenkelbeines.

Femur. Insertiones musculorum.

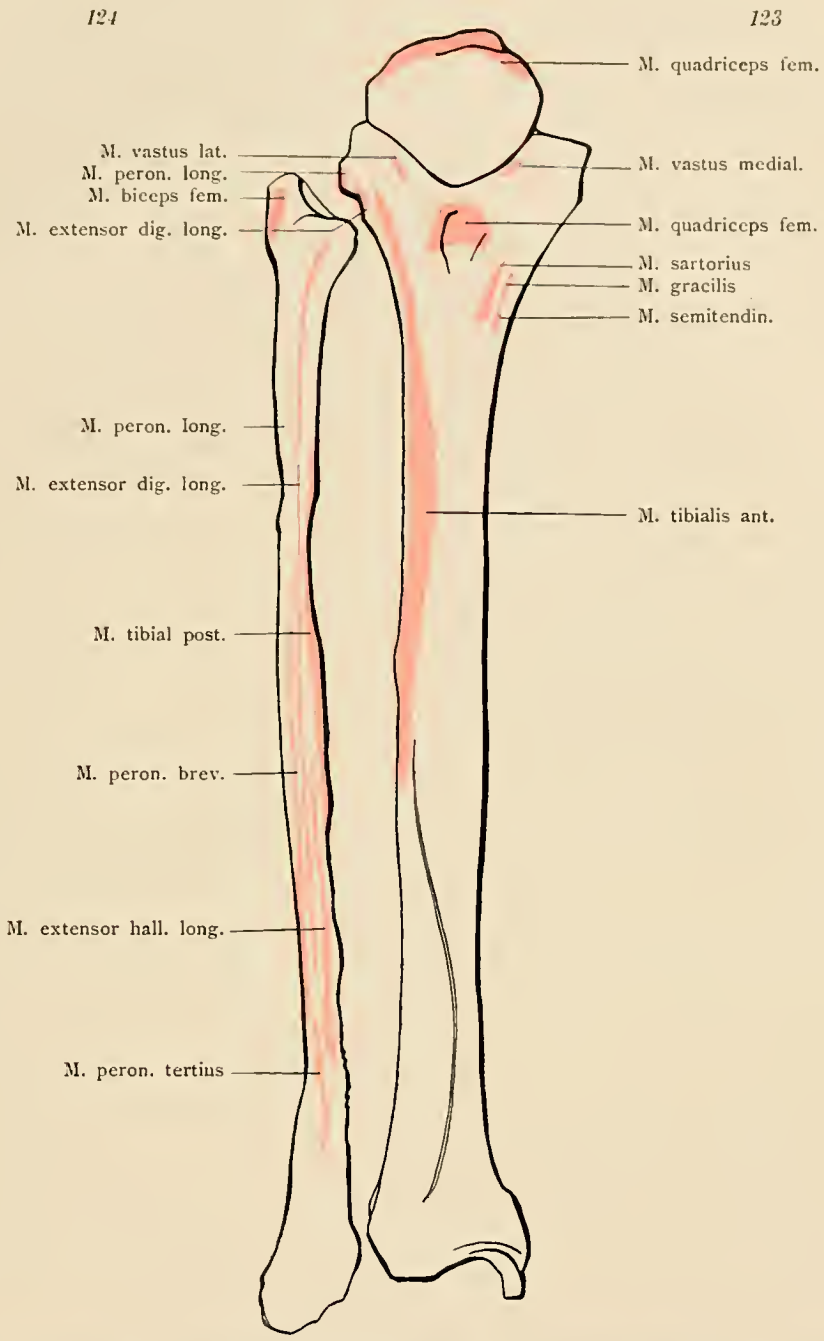

Muskelansätze an der Kniescheibe, an der Vorderseite des Schienbeines (123) und an der Vorderseite des Wadenbeines (124).

Patella et ossa cruris. Insertiones musculorum.

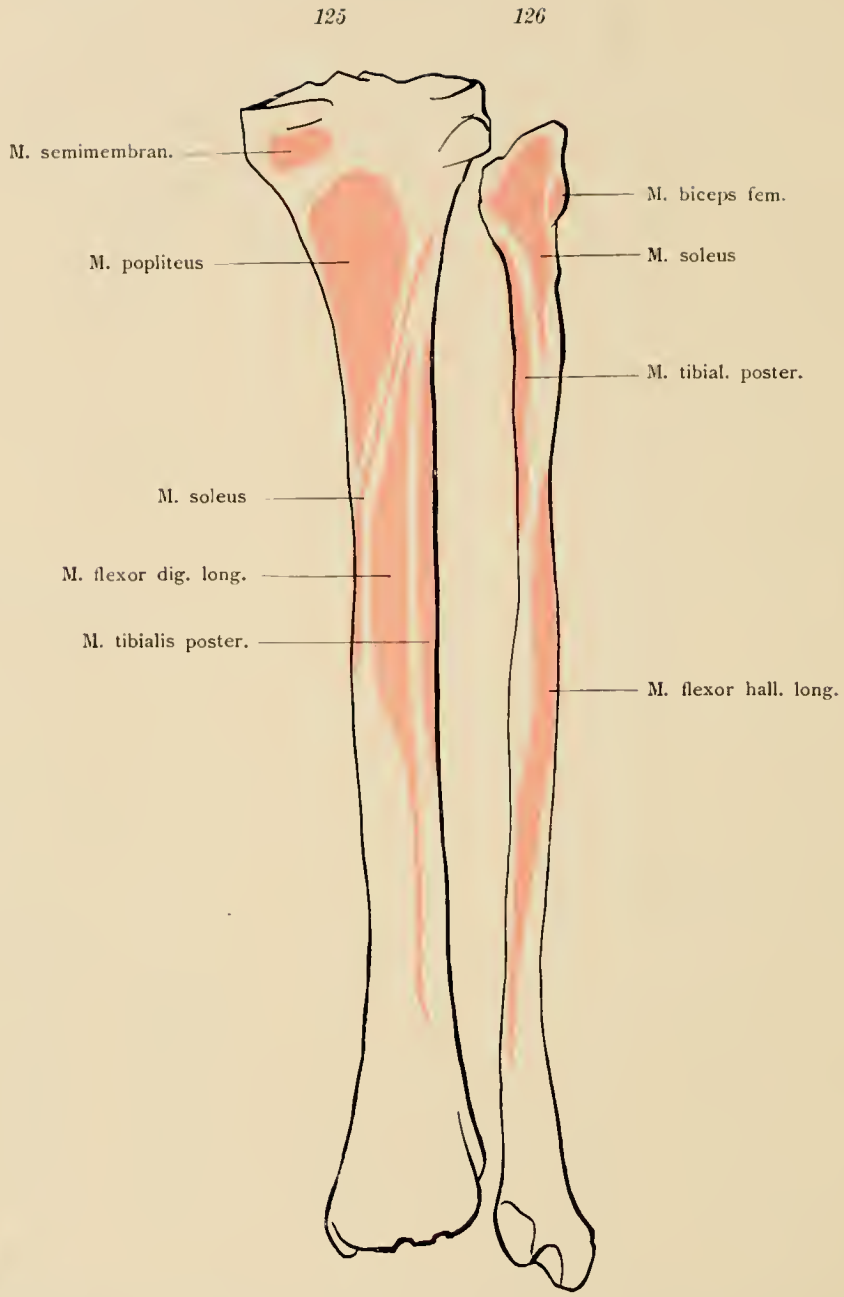

Muskelansätze an der Rückseite des Schienbeines (125) und des Wadenbeines (126).

Ossa cruris. Insertiones musculorum.

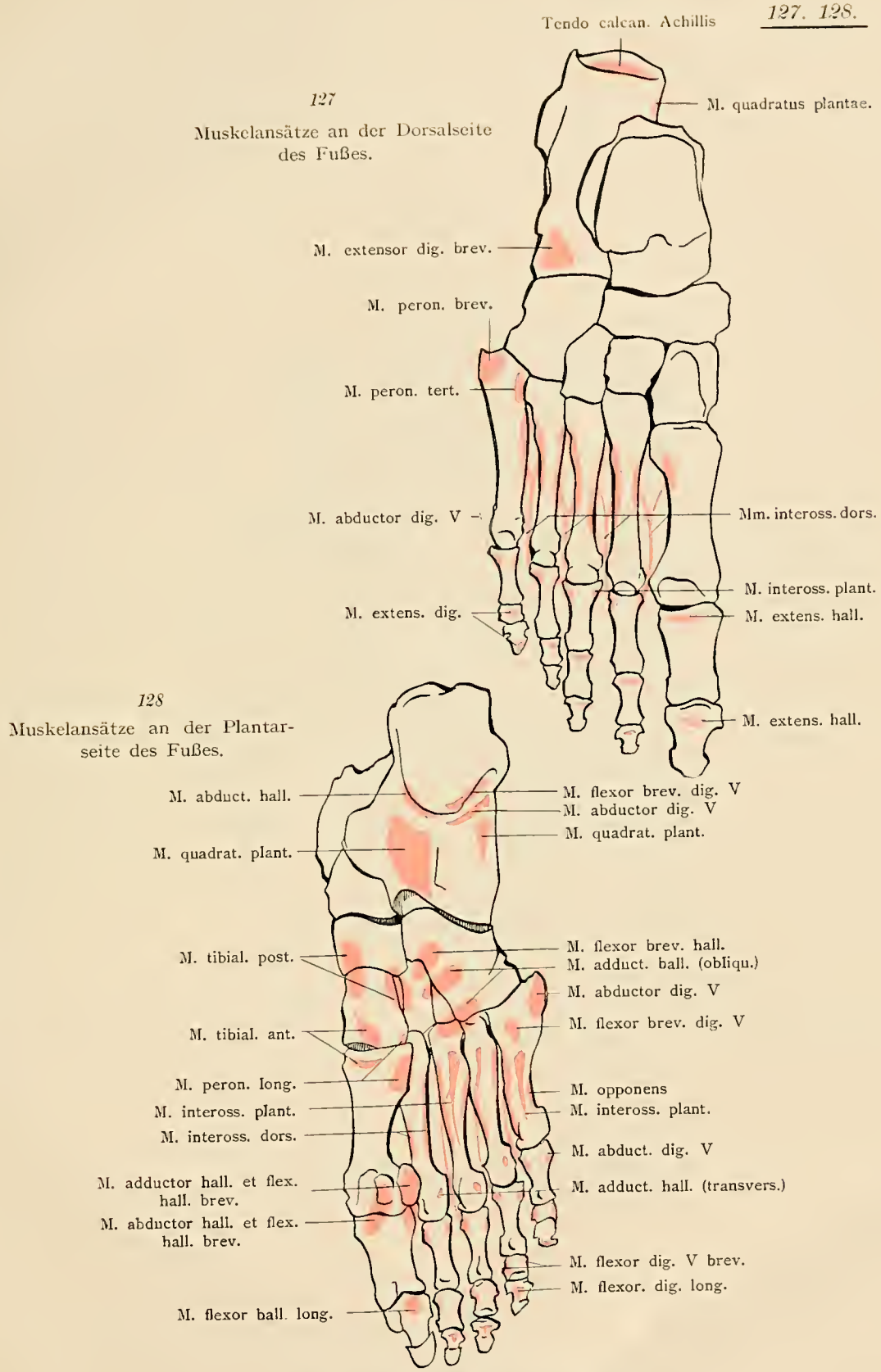

127

Muskelansätze an der Dorsalseite des Fußes.

128

Muskelansätze an der Plantarseite des Fußes.

Pes. Insertiones musculorum.

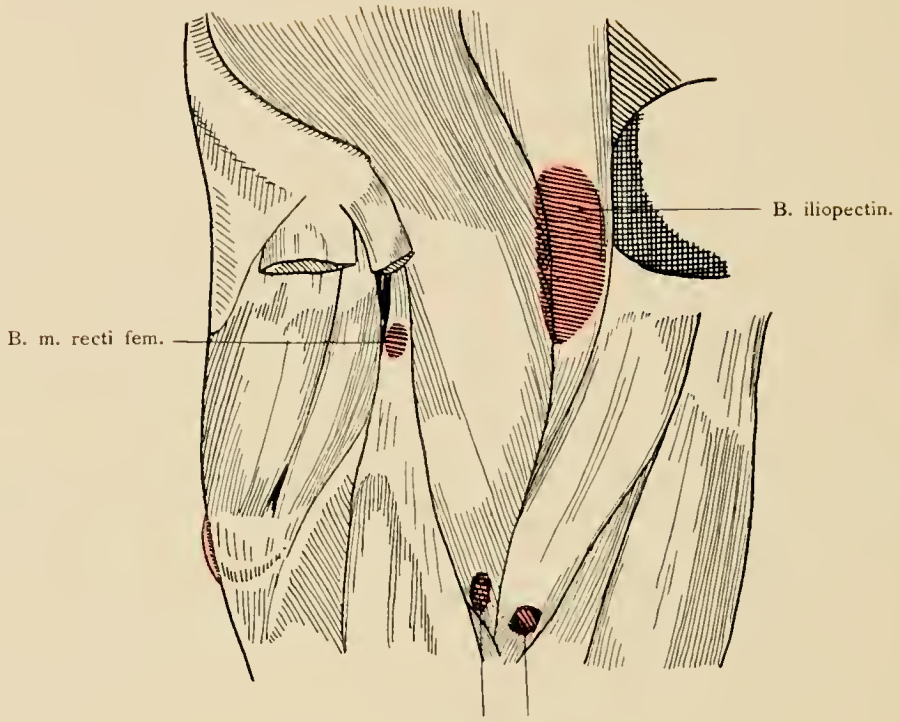

Schema der Schleimbeutel an der Vorderseite der Hüftgelenksgegend.

(Erklärung der Schraffierungen s. Seite 66.)

Bursae mucosae extremitatis inferioris.

130

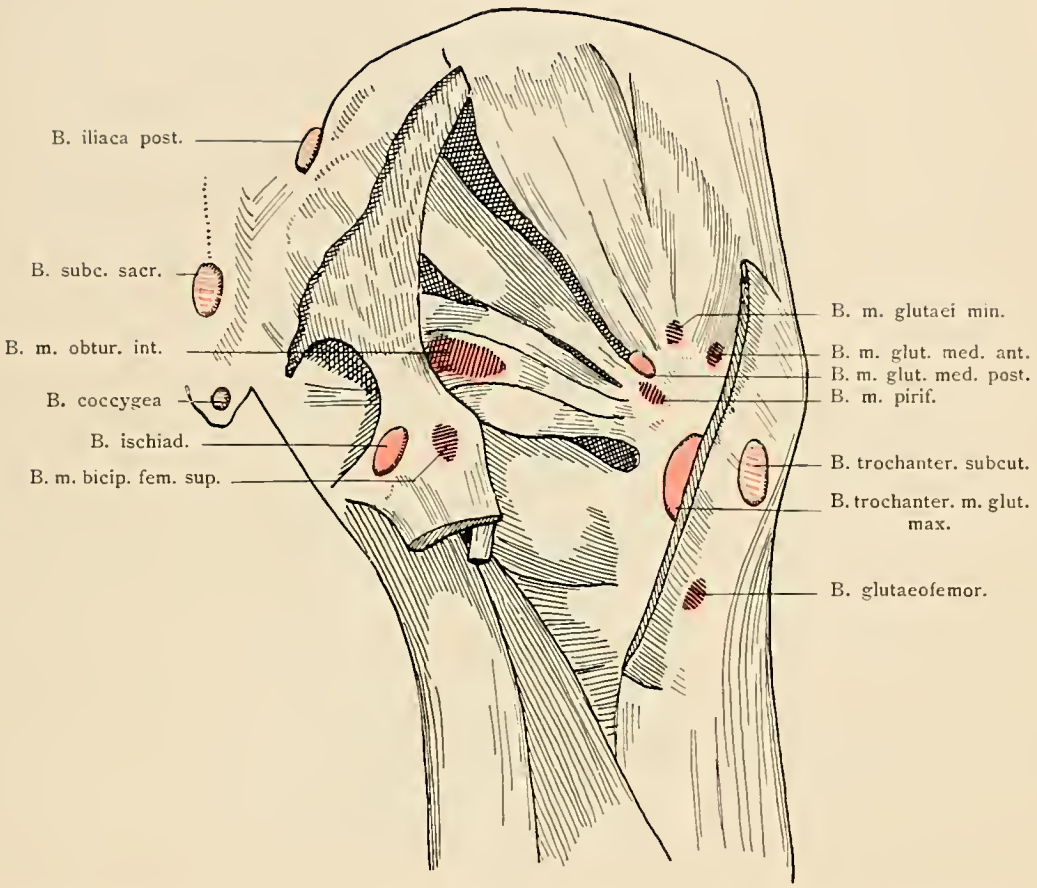

Schema der Schleimbeutel an der Rückseite des Hüftgelenkes und an der Rückseite des Beckens.

Bursae mucosae extremitatis inferioris.

131

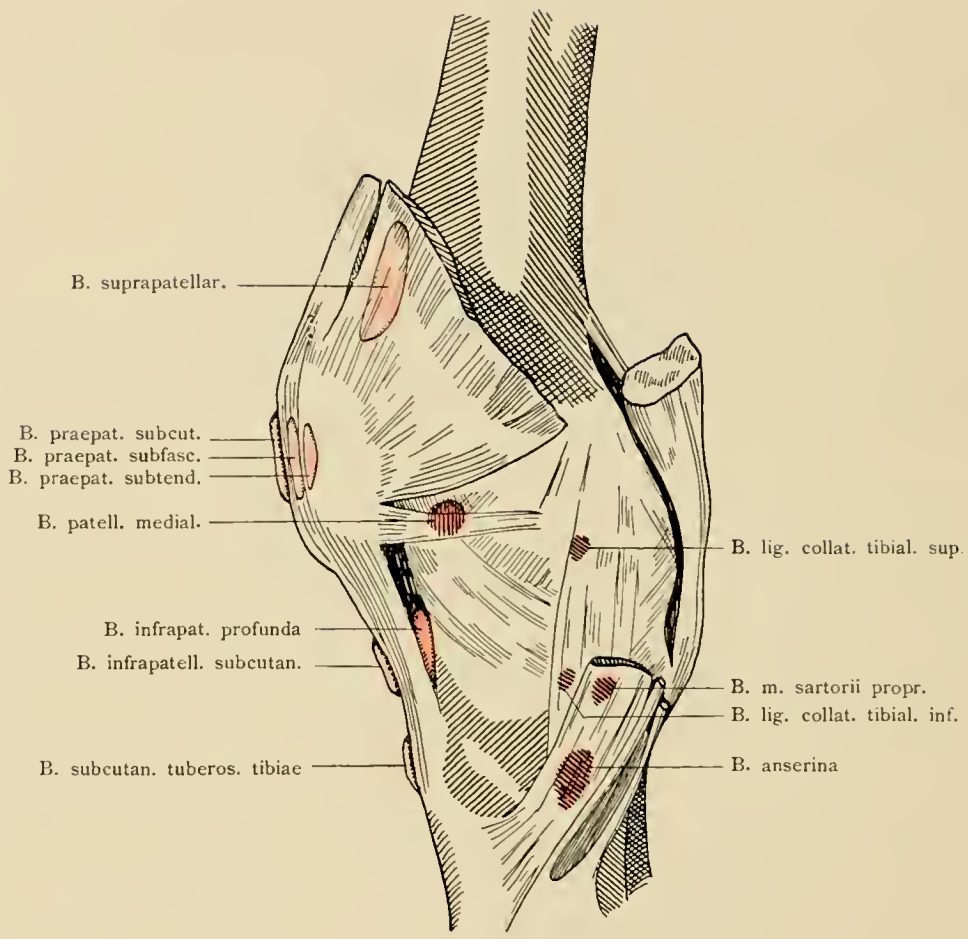

Schema der Schleimbeutel in der Umgebung des Kniegelenks. Mediale Seite.

Bursae mucosae extremitatis inferioris.

132

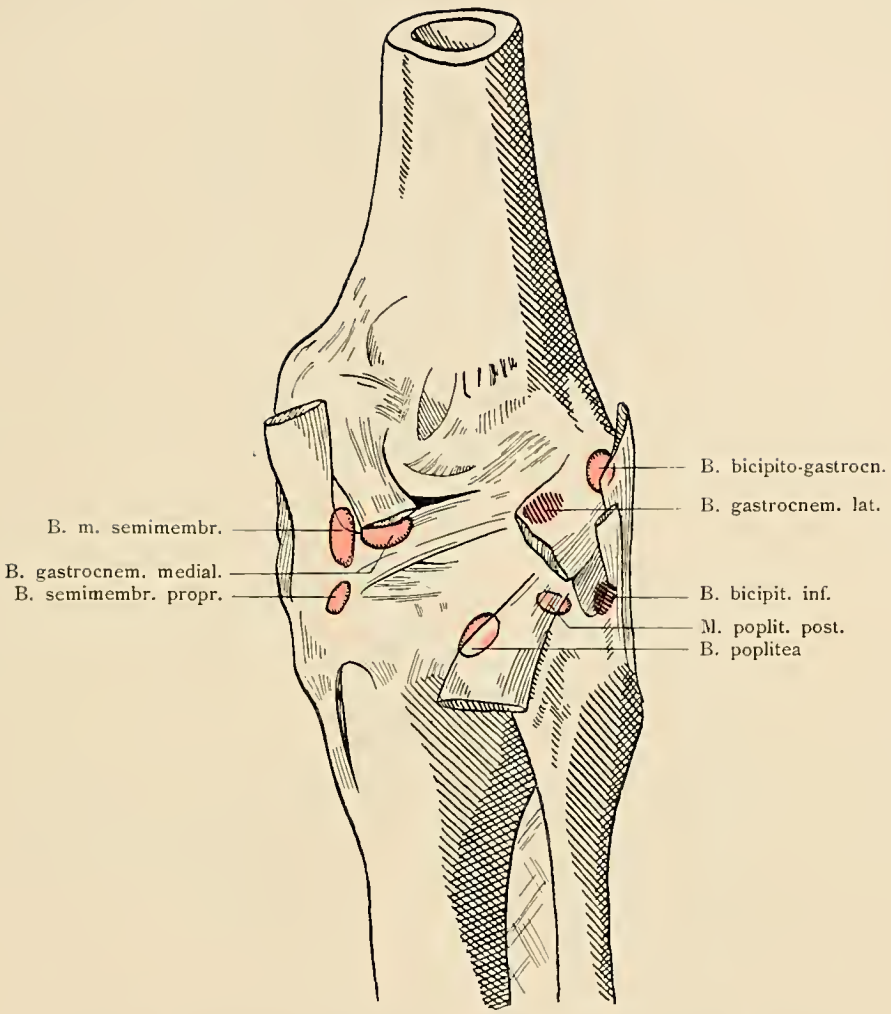

Schema der Schleimbeutel in der Umgebung des Kniegelenkes. Rückseite.

Bursae mucosae extremitatis inferioris.

133

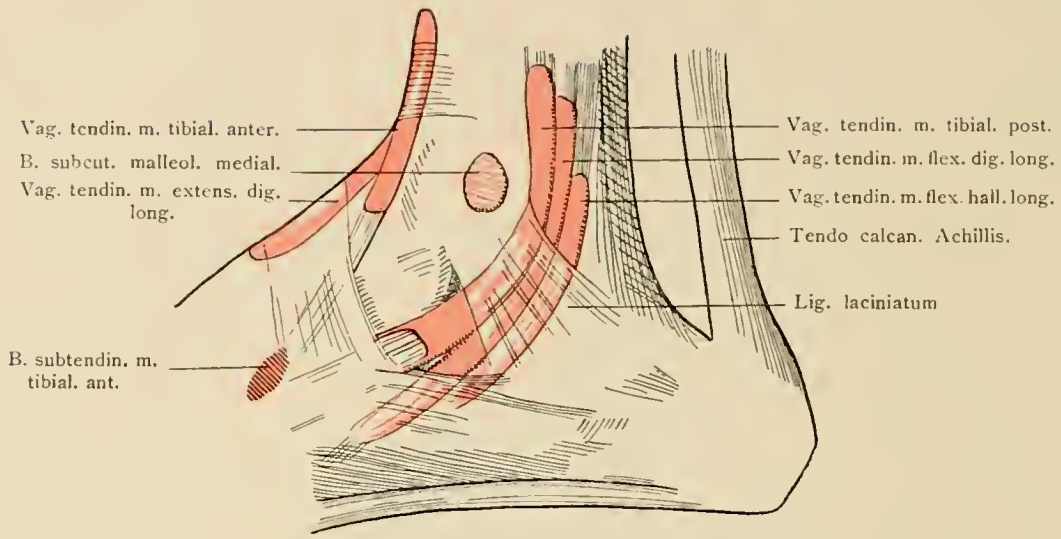

Schema der Schleimbeutel und Schleimscheiden in der Umgebung des Knöchelgelenkes. Mediale Seite des Fußes.

134

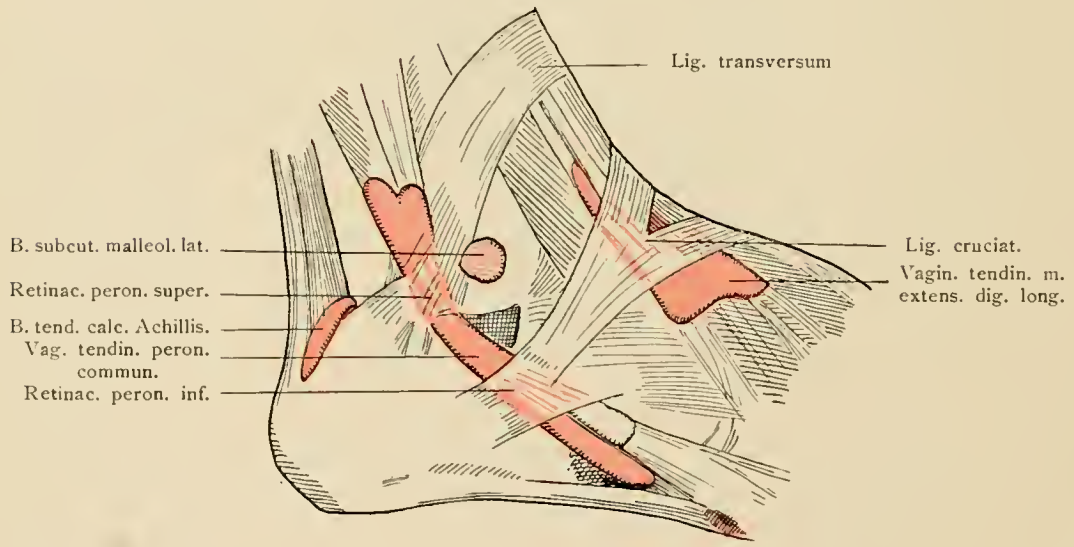

Schema der Schleimbeutel und Schleimscheiden in der Umgebung des Knöchelgelenkes. Laterale Seite des Fußes.

Bursae et vaginae mucosae extremitatis inferioris.

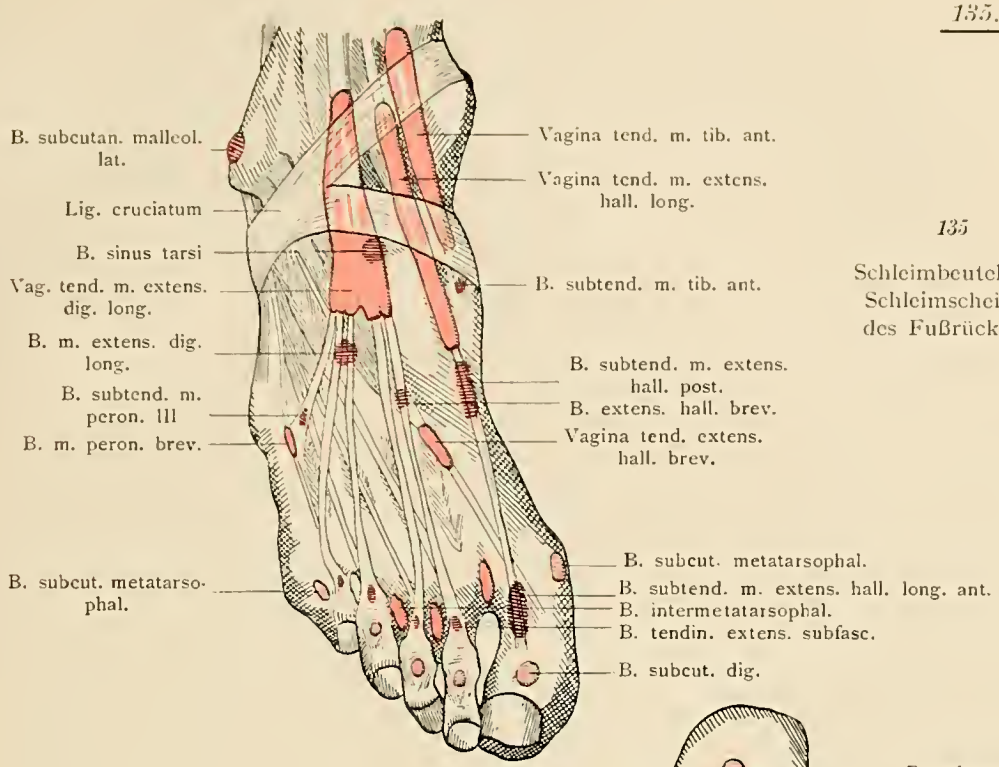

135

Schleimbeutel und Schleimscheiden des Fußrückens.

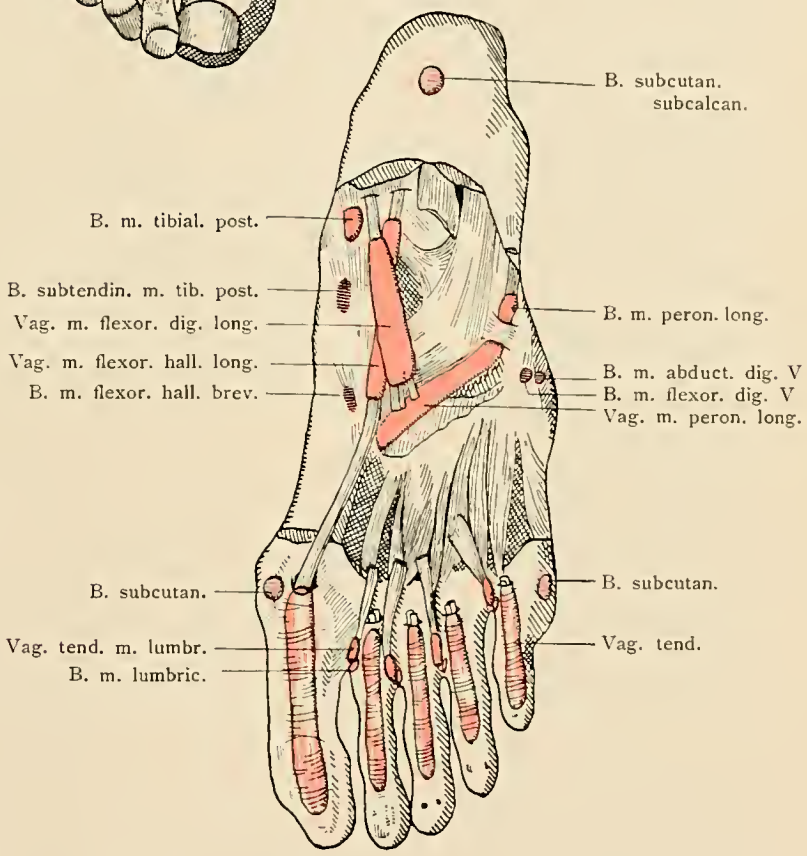

136

Schleimbeutel und Schleimscheiden der Fußsohle.

Bursae et vaginae mucosae extremitatis inferioris.

Sachregister.

A.

Adminiculum lineae albae 17.
Anulus inguinalis abdominalis 17.
— — crus superius et inferius 16.
— femoralis 16.
— inguinalis internus (abdominalis) 17.
— — subcutaneus 11, 72.
Aponeurose des Ober- und Unterarmes 40.
— des Oberschenkels 72.
— des Unterschenkels 73.
Aponeuroses musculorum abdominis, Querschnitte 15.
Aponeurosis brachii 40.
— colli 25, 28.
— cruris 73.
— lumbodorsalis 1, 2, 3, 13, 14, 16.
— palmaris 56.
— plantaris 90.
Arteria brachialis 43.
— carotis 25, 27, 28.
— femoralis 16.
— peronaea 83.
— poplitea 79, 81.
— radialis 57.
— subclavia 28.
— tibialis anterior 83.
— — posterior 83.

B.

Bauchmuskeln 11—16.
Bauch, Rückwand, Querschnitt 16.
Bauchwand, vordere, Querschnitt 15.
Brustmuskeln 20—24.
— erste und zweite Schichte 20.
— tiefste Schichte 21.
Bursae mucosae extremitatis inferioris 102—107.
— — — superioris 68—70.
— — obturatoris interni 82.
Bursa subcutanea olecrani 40.
— subdeltoidea 43.

C.

Canalis adductorius Hunteri 76, 77.
Cartilago cricoidea 25.
Centrum tendineum 18.
Clavicula, Insertiones musculorum 63.
Constrictor pharyngis 25.
Cranium, Insertiones musculorum 39.

D.

Diaphragma 18, 19, 23.
— arcus lumbocostalis 18.
— crus intermedium 18.
— — mediale 18.
— pars costalis 18.
— — sternalis 18.
Dorsum manus, tendines 55.
Drehwirbel und Hinterhaupt, Muskeln 5.
Ductus deferens 17.
— parotideus 31.

E.

Extremitätenmuskeln des Rükkens 1.

F.

Fascia deltoidea 1.
— iliaca 16.
— — Querschnitt 16.
— infraspinata 1, 41.
— lata 72, 75.
— lumbodorsalis 5.
— m. deltoidei 2.
— — infraspinati 2.
— musculi splenii 2.
— praevertebralis 25.
— temporalis 32, 37.
— transversalis 12, 15.
Fasciculi transversi 56.
Falx aponeurotica inguinalis 17.
Femur, insertiones musculorum 98.
Fibrae intercrurales 11.
Fibula, insertiones musculorum 99, 100.
Foramen infrapiriforme 71, 82.
— suprapiriforme 71, 82.
— venae cavae 18.
Fossa ovalis 72.
— supraclavicularis major 27.
Fovea inguinalis lateralis 17.
— — medialis 17.
— supravesicalis 17.
Funiculus spermaticus 11, 16, 17, 72.
Fußrücken, Muskeln 84, 89.
Fußsohle, Muskeln, erste Schichte 91.
— — zweite Schichte 92.
— — dritte Schichte 93.
— — vierte Schichte 94

G.

Galea aponeurotica 30, 37.
Gesichtsmuskeln, mimische, oberflächliche Schichte 31,
— — zweite Schichte 32.
Glandula thyreoidea 25, 28.
— parotis 27, 31.
— submaxillaris (submandibularis) 27.

H.

Hals, Fettpolster 25.
Halsmuskeln 26—29.
— tiefe 29.
Hals, Querschnitt 25.
Hand, Muskeln und Sehnen der Volarseite, erste Schichte 58.
— — — — — zweite und dritte Schichte 59.
— Rückseite, Sehnen 55.
Handwurzel, Querschnitt 57.
Hiatus oesophageus 18.
— tendineus adductorius 78.
Hohlhandschleimbeutel 57.
— mittlerer 57.
Hüftmuskeln, äußere, erste Schichte 79.
— tiefste Schichte 82.
— — zweite Schichte 80.
Humerus, Insertiones musculorum 64.

J.

Juncturae tendinum 55.

K.

Kopfmuskeln 30—38.
Kopf, Frontalschnitt der Temporalgegend 37.

L.

Lacertus fibrosus 43.
Lacuna musculorum 16.
— vasorum 16, 17.
Leistenbruchgegend von außen 16.
— von innen 17.
Ligamentum carpi commune 40, 61.
— — — dorsale 55.
Ligamentum coraco-acromiale 43.
— coraco-clavicularе anterius 21.
— cruciatum 58.
— — cruris 84, 85.
— — pedis 73.
— fundiforme penis 11.
— inguinale Pouparti 11, 16, 17, 72, 75, 76, 77, 78.
— — reflexum 16.
— intercostale externum 22.
— — internum 24.
— interfoveolare 17.
— intertransversarium 5.
— laciniatum 86, 87, 88.
— lacunare 16.
— lumbocostale 5, 71.
— — Querschnitt 16.
— nuchae 25.
— obliquum 58.
— — genus 87.
— palmare transversum subcutaneum 56.
— palpebrale mediale 31, 37.
— plantare longum 93, 94.
— — transversum subcutaneum 90.
— sacrospinosum 71.
— sacrotuberosum 9, 71, 80.
— suspensorium penis 12.
— transversum cruris 73, 85.
— umbilicale laterale 17.
Linea alba 11, 12, 15.
— semicircularis Douglasi 12.
— semilunaris Spigeli 12, 14.
Lippenmuskeln, Schema 38.
Lymphoglandula Rosenmülleri 16.

M.

Manus, Insertiones musculorum 66, 67
Margo falciformis 72.
Membrana interossea antebrachii 48, 52.
— — cruris 83.
Muskeln am Steißbein 9.
— des Rumpfes 10.
Musculi abdominis 11—16.
— — Querschnitte 15.
— abductor brevis pollicis 58.
— — digiti V. 58.
— — — — pedis 91, 92, 93.
— — hallucis 91, 92, 93.
Musculus abductor pollicis longus 54, 57.
— — — brevis 59.
— — brevis 76, 77.
— — hallucis 91, 93.
— — longus 75, 76.
— — magnus 76, 77, 78, 81.
— — minimus 78.
— — pollicis 58, 59.
— anconaeus 53, 54.
— articularis genus 78.
— auricularis anterior 30, 31.
— — posterior 30.
— — superior 30.
— brachialis 42, 43, 45, 50.
— brachioradialis 41, 43, 45, 48, 49, 50, 51, 52, 53, 54,
— biceps brachii 41, 43, 44, 45.
— — — tendo 50, 51.
— — femoris 74, 79, 80, 81.
— buccinator 31, 32, 34, 38,
— caninus 31, 32.
— capitis 30—38.
— coccygeus 9.
— colli 26—29.
— coracobrachialis 22, 44.
— corrugator 32.
— — supercilii 38.
— cremaster 11, 12.
— cricothyreoideus 28.
— cruris 84—88.
— deltoideus 20, 21, 41.
— digastricus 6, 27, 28.
— dorsi 1—8.
— — pedis 85, 89.
— — Querschnitt 16.
— epicranius frontalis 30, 31, 32.
— — occipitalis 40.
— extensores carpi radiales 41, 48.
— — — — brevis 52, 53.
— — — — — tendo 55, 57.
— — — — longus 50, 51, 52, 53.
— — — — — tendo 55, 57.
— — — ulnaris 48, 53, 54.
— — — — tendo 55, 57.
— — digitorum brevis 84, 85, 89.
— — — communis 53.
— — — — tendo 55, 57.
— — — pedis longus 84, 85.
— — — — — tendines 89.

Musculi extensores digitorum manus 48.
— — digiti V proprius 53.
— — — — — tendo 55, 57.
— — hallucis brevis 89.
— — — longus 84, 89.
— — indicis proprius 54.
— — pollicis brevis 54.
— — — longus 48, 54.
— — — brevis tendo 55, 57.
— extremitatis inferioris 74—94.
— — superioris 41—61.
— femoris 75—81.
— flexor brevis digiti V. 58.
— — — hallucis 91, 92, 93.
— — — pollicis 58, 59, 60.
— — carpi radialis 48, 49.
— — — — tendo 57.
— — — ulnaris 48, 49, 50, 51, 52.
— — — — tendo 57.
— — digitorum longus 86, 87.
— — — pedis brevis 91.
— — — — longus 88.
— — — — — tendines 92.
— — — profundus 48, 51.
— — — sublimis 48, 49, 50.
— — — tendines 58, 60.
— — digiti V. pedis 91, 92, 93.
— — hallucis longus 86, 87, 88.
— — — — tendo 91, 92.
— — pollicis longus 48, 49, 50, 51, 57.
— — — — tendo 57.
— gastrocnemius 79, 80, 81, 83, 85, 86.
— gemelli 80, 81.
— geniohyoideus 36.
— glutaeus maximus 75, 79, 80.
— — medius 75, 76, 79, 80.
— — minimus 75, 81.
— gracilis 74, 75, 76, 79, 80.
— — tendo 82.
— iliacus 71.
— iliocostalis cervicis 6.
— — dorsi 4.
— — lumborum 4.
— — Schema 7.
— iliopsoas 71, 75, 76, 77, 78.
— incisivus 36.
— infraspinatus 42, 46.
— intercostales 11.
— — externi 4, 5, 21, 22.
— — interni 21, 22, 23, 24.
Musculi interossei dorsales 55, 58, 60, 61.
— — manus 59, 60, 61.
— — pedis 89, 91, 92, 93, 94.
— interspinales 5.
— — Schema 8.
— intertransversarii 8.
— — anteriores 29.
— — posteriores 5, 29.
— latissimus dorsi 1, 10, 13, 14, 20.
— levatores costarum 5.
— — — Schema 8.
— levator scapulae 1, 2, 3, 6, 29.
— longissimus capitis 4.
— — — und cervicis 6.
— — Schema 7.
— longus atlantis 29.
— — capitis 29.
— — colli 29.
— lumbricales 58, 59, 91, 92.
— masseter 32, 37.
— mentalis 31, 32, 36.
— multifidus 5.
— — Schema 8.
— mylohyoideus 27, 28, 36.
— nasalis 31, 32.
— obliquus capitis superior und inferior 5.
— — — Schema 8.
— — externus abdominis 1, 2, 10, 11, 12, 15.
— — internus abdominis 1, 2, 11, 13.
— obturator externus 77, 78, 82.
— — internus 71, 80, 81.
— omohyoideus 27, 28.
— opponens digiti V. 58, 59, 60.
— — — — pedis 94.
— — pollicis 59, 60.
— orbicularis oculi 31, 32.
— — — Schema 38.
— — oris 31, 32.
— ossis coccygis 9.
— palmaris brevis 49, 56.
— — longus 49.
— — — tendo 56, 57.
— pectineus 75, 76.
— pectoralis major 10, 11, 12, 20.
— — — Costalursprünge 21.
— pectoralis minor 10, 20.
— peronaei 83, 86, 87.
Musculus peronaeus brevis 84, 85.
— — longus 84, 85.
— — — tendo 94.
— — tertius, tendo 84, 85, 89.
— piriformis 71, 80, 81, 82.
— plantae pedis 91—94.
— plantaris 86, 87.
— popliteus 87, 88.
— procerus 31.
— pronator teres 45.
— — quadratus 49, 50, 52.
— — teres 49.
— psoas 71.
— — Querschnitt 16.
— pterygoideus externus 34, 35, 37.
— — internus 34, 35, 37.
— pyramidalis 12.
— quadratus femoris 80, 81.
— — labii inferioris 31, 32, 38.
— — — superioris 31, 32, 38.
— — lumborum 71.
— — — Querschnitt 16.
— — plantae 92.
— rectus abdominis 12.
— — capitis anterior 29.
— — — lateralis 5, 29.
— — — major und minor 5.
— — — Schema 8.
— — femoris 74, 75, 76.
— rhomboideus major 1.
— — minor 1.
— risorius 31, 38.
— rotatores breves u. longi 5.
— — Schema 8.
— sacrococcygei 9.
— sacrospinalis 4.
— sartorius 74, 75.
— — tendo 82.
— scalenus anterior 28, 29.
— — medius 28, 29.
— — posterior 29.
— semimembranosus 74, 79, 80, 81.
— — tendo 87.
— semispinalis 5.
— — capitis 4, 6.
— — Schema 7.
— semitendinosus 74, 79, 80, 82.
— — tendo 82, 87.
— serratus anterior 2, 10, 11, 12, 13, 14, 20, 21, 22.
— — posterior inferior 2.
— — — superior 2.

Musculus soleus 83, 85, 86, 87.
— sphincter oris 3, 6.
— spinalis 4.
— — Schema 7.
— splenii 27.
— splenius capitis et cervicis 3.
— subclavius 21.
— subcostalis 24.
— subscapularis 21, 22.
— supinator 49, 50, 51, 52, 54.
— supraspinatus 42.
— sternocleidomastoideus 2, 3, 25, 26, 27.
— sternohyoideus 27, 28.
— sternothyreoideus 28.
— styloglossus 28.
— stylohyoideus 27, 28.
— temporalis 33, 37.
— tensor fasciae latae 75.
— teres major 1, 10, 22, 41, 42. 44, 46, 47.
— — minor 42, 46, 47.
— thoracis 20—24.
— thyreohyoideus 27, 28.
— tibialis anterior 84, 85.
— — — tendo 89.
— — posterior 88.
— transversus abdominis 12, 14, 15, 23.
— — nuchae 30.
— — thoracis 23.
— trapezius 1, 25, 27.
— triangularis 31, 32, 38.
— triceps 42, 44, 45.
— — brachii 41, 43, 46, 47.
— trunci 10.
— vastus intermedius 74, 78.
— — lateralis 74, 75, 76, 77.
— — medialis 74, 75, 76, 77.
— zygomaticus 31, 38.

N.

Nervus cutaneus antebrachii dorsalis 42.
— — — medialis 42.
— femoralis 16, 75.
— hypoglossus 27.
— interosseus 48.
— ischiadicus 74, 80.
— medianus 42, 43, 45, 48, 57.
— musculocutaneus 44.
— peronaeus 79, 80.
— — superficialis 83.
Nervus radialis 42, 47, 48.
— saphenus 74.
— tibialis 79, 80, 83, 86, 87.
— ulnaris 42, 43, 45, 48, 57.

O.

Oberarmmuskeln 41—47.
Oberarm, Muskeln der Rückseite 46, 47.
Oberarmmuskeln, Vorderseite, erste Schichte 43.
— — tiefere Schichte 45.
Oberarm, Querschnitt 42.
Oberschenkelmuskeln 74—82.
Oberschenkel, Muskeln der Rückseite 80.
— — — — erste Schichte 79.
— — der Vorderseite, erste Schichte 75.
— — — — zweite Schichte 76.
— — — — dritte Schichte 77.
— — — — vierte Schichte 78.
— Querschnitt 74.
Ösophagus 25.
Os coxae, insertiones musculorum 96, 97.
Os hyoideum 27.
Olecranon 47.

P.

Patella, insertiones musculorum 99.
Pelvis, insertiones musculorum 95.
Penis 11.
Peritoneum 15, 17.
Pes, insertiones musculorum 101.
Plantaraponeurose 90.
Platysma 25, 26, 31.
Plexus brachialis 25, 28.
Plica epigastrica 17.
— umbilicalis lateralis 17.
— — medialis 17.

R.

Radius, Insertiones musculorum 65.
Raphe pterygomandibularis 34.
Regio inguinalis 17.
Retinaculum peronaeorum inferius 85, 86, 87, 88.
— — superius 85, 86, 87, 88.
Rippenmuskeln des Rückens 2.
Rückenmuskeln, lange 25.
— Schema 7, 8.
— tiefe, erste Schichte 3.
— — zweite Schichte 4.
— — kurze 5.

S.

Scapula, Insertiones musculorum 62.
Schädelbasis, Anheftungsstellen der Muskeln 39.
Schädeldach, Muskeln 30.
Schädel, Gesichts- und Seitenfläche Anheftungsstellen der Muskeln 39.
Schleimbeutel der oberen Extremität 68, 69, 70.
— der unteren Extremität 102—107.
Schulterblattmuskeln 41, 42.
Septum intermusculare laterale 41, 42.
— — — femoris 74.
— — mediale 42, 45.
— — — femoris 74.
Spatium retroviscerale 25.
Sulcus bicipitalis medialis 40.

T.

Tibia, insertiones musculorum 99, 100.
Tractus iliotibialis 72, 74, 79,
Trigonum inframaxillare 27.
— lumbale 1, 2.
— omoclaviculare 27.

U.

Ulna, Insertiones musculorum 65.
Umbilicus 11.
Unterarm, Muskeln der Rückseite, erste Schichte 53.
— — der Vorderseite, zweite Schichte 50.
— — — — dritte Schichte 51.
— — — — vierte Schichte 52.
— — — — oberflächliche Schichte 49.
— Querschnitt 48.

Unterschenkel, Muskeln der Rückseite, erste Schichte 86.
— — — — zweite Schichte 87.
— — — — dritte Schichte 88.
— — der Vorderseite 84.
— — laterale Seite 85.
— Querschnitt 83.

V.

Vagina recti 12.
— — Querschnitt 15.
Vasa axillaria 20.
— brachialia 42,
— epigastrica 17.
— femoralia 74, 75.
— iliaca externa 17.
— subclavia 20.
— tibialia 86, 87.
— ulnaria 57.
Vena basilica 42.
— cephalica 20, 40, 42.
— femoralis 16, 72.
— jugularis 25, 27, 28.
— saphena 72.
Vena subclavia 28.
Vertebrae lumbares, Insertiones musculorum 95.
Vesica urinaria 17.
Vincula tendinum 60.
Volaraponeurose der Hand 56.

Z.

Zungenbeinmuskeln, untere 25.
Zwerchfell 18, 19.

Verlag von J. F. Bergmann in Wiesbaden.

Grundriss

der

pathologischen Anatomie.

Von Professor Dr. **Hans Schmaus** in München.

Zehnte Auflage.

Neu bearbeitet und herausgegeben von

Professor Dr. **Gotthold Herxheimer** in Wiesbaden.

Mit 752 grösstenteils farbigen Abbildungen im Text und auf 7 Tafeln.

Preis gebunden Mk. 18.—.

Wenn man die neue Auflage des Grundrisses durchblättert, so könnte man fast glauben, ein völlig neues Werk vor sich zu haben. Während nämlich die früheren Auflagen nur wenige makroskopische Abbildungen enthielten und auch die 9. Auflage deren kaum 100 zählte, sind in der vorliegenden die anatomischen Abbildungen um nicht weniger als über 200 vermehrt worden. Die meisten dieser Abbildungen sind nach photographischen Aufnahmen hergestellt und in hohem Masse geeignet den Text zu beleben, sein Verständnis zu erleichtern und das Interesse des Lesers zu wecken. . . .

Auch der Text hat sehr wesentliche Änderungen erfahren. Zahlreiche Kapitel, wie namentlich über Verfettung, Aneurysmen, Nierenentzündungen Wirbelsäulenverkrümmungen und andere, haben eine zum Teil recht wesentlich erweiterte Darstellung, zum Teil auch eine präzisere und übersichtlichere Disposition erhalten. . . . .

. . . . Man muss anerkennen, dass das Werk diese Anforderungen von Auflage zu Auflage in gesteigertem Masse erfüllt hat und es ist daher auch nicht zu zweifeln, dass die vorliegende Auflage der wärmsten Aufnahme bei den Studiereuden sich erfreuen wird.

Münchener Medizinische Wochenschrift.

Schon zwei Jahre nach der neunten Auflage ist die zehnte notwendig geworden. Diese neue Auflage bringt nun insofern eine wesentliche Verbesserung, als die Abbildungen, hauptsächlich durch mikroskopische Darstellungen, vermehrt wurden. Ausserdem sind aber auch eine ganze Reihe von Abschnitten neu bearbeitet und den modernen Anschauungen angepasst worden. Wir sind überzeugt, dass das hier in allen früheren Auflagen ebenfalls referierte Werk sich in Zukunft der gleichen Beliebtheit erfreut, wie bisher.

Berliner klinische Wochenschr.

Verlag von J. F. Bergmann in Wiesbaden.

Die Elektrographie

als

Untersuchungs-Methode des Herzens und ihre Ergebnisse

insbesondere für die Lehre von den Herzunregelmässigkeiten.

Von Professor Dr. **Aug. Hoffmann**
ord. Mitglied der Akademie für prakt. Medizin und Direktor der medizinischen Klinik in Düsseldorf.

Mit 293 Abbildungen im Text und 3 Tafeln.

Preis Mk. 14.—, gebunden Mk. 15.—.

Aus dem Inhalt:

I. Die Technik der Elektrographie des Herzens. — II. Das Elektrokardiogramm und seine Analyse. — III. Die Veränderungen des Elektrokardiogramms bei regelmässiger Herztätigkeit. — IV. Die Ergebnisse der Elektrographie bei den Unregelmässigkeiten des Herzschlags.

Physiologisches Praktikum für Mediziner.

Von

Dr. med. **R. F. Fuchs,**
Professor an der Universität Breslau.

Zweite verbesserte und erweiterte Auflage.

Mit 110 Abbildungen und vier Tafeln.

Preis gebunden Mk. 8.—.

Das bekannte Fuchssche Praktikum der Physiologie hat in der zweiten Auflage seine Vorzüge und bewährten Besonderheiten beibehalten, insbesondere die Zuverlässigkeit der Darstellung und ein solches Eingehen auf alle Einzelheiten und Kleinigkeiten, dass der Studierende auch ohne dauernde mündliche Anleitung sich zurechtfindet. Der Inhalt ist nicht unbeträchtlich erweitert, und die Zusätze betreffen fast alle Kapitel. Hinzugekommen ist die Spektraluntersuchung des Blutes, die Beobachtung der Blutplättchen, der Pulsgeschwindigkeit beim Menschen; die graphische Aufnahme der Darmbewegungen, der Muskelermüdungskurve des Menschen. Die physiologische Optik ist um eine ganze Reihe von neuen Versuchen bereichert. Hervorzuheben ist, dass viele Versuche speziell der Physiologie des Menschen angepasst sind. *Berliner klin. Wochenschrift.*

Soeben, Herbst 1913, vollständig erschienen:

Klinik

der

Darmkrankheiten.

Von Prof. Dr. **Adolf Schmidt,**

Geh. Med.-Rat, Direktor der Medizinischen Klinik in Halle a. S.

I. Teil mit 102 grösstenteils farbigen Abbildungen. Mk. 12.—.

Anatomische und physiologische Grundlagen — Diagnostik — Therapie — Darmdyspepsien — Entzündliche Erkrankungen des Darmes.

II. Teil mit 75 grösstenteils farbigen Abbildungen. Mk. 11.—.

Geschwürige Prozesse und Granulationsgeschwülste — Erkrankungen der Darmgefässe — Durch angeborene und erworbene Lage- und Gestaltsveränderungen des Darmes bedingte Krankheitsbilder — Kontinuitätstrennungen des Darmes — Verengerungen und Verschliessungen des Darmes — Geschwülste des Darmes — Nervöse Erkrankungen des Darmes.

Preis des kompletten Werkes gebunden Mk. 25.—.

Dem Buch von Schmidt eine Empfehlung mit auf den Weg zu geben, ist eigentlich überflüssig. Es wird sicher viel gelesen und gekauft werden. Und das mit Recht, denn es gibt eine vortreffliche und sorgsame Bearbeitung dessen, was auf diesem Gebiet einschliesslich der Anatomie und Physiologie des Darmes längst bekannt, und dessen, was in den letzten Jahren neu hinzugekommen ist. Wie kaum nötig zu sagen, kommt dem Verf. dabei eine eigene reiche Erfahrung und Forscherarbeit zugute; und dass er sich dabei auf die letztere stützt und bezüglich der diagnostischen Methoden wesentlich seine Richtung zur Geltung bringt, ist natürlich und berechtigt, wenn auch nicht ganz objektiv.

Aber abgesehen davon, gereicht es mir zur Freude, den Wert des vorliegenden Buches voll anzuerkennen und vornehmlich die Kapitel über die funktionellen Störungen bei der Darmverdauung und über die entzündlichen Erkrankungen des Darmes vom klinischen Standpunkt aus als ganz besonders gelungen zu bezeichnen. Sie geben zweifellos weitaus die beste zusammenfassende Darstellung dieser schwierigen Gebiete, die uns die letzten Jahre gebracht haben, und sind sowohl in bezug auf die Klarheit und Flüssigkeit des Stils als auf die Gruppierung, Verwertung und Bewertung unserer Kenntnisse in hervorragendem Masse berufen, dem Studierenden, d. h. jedem, der sich in das Studium der Darmkrankheiten vertiefen will, ein Leitfaden zu sein. *Berliner klinische Wochenschrift.*

Verlag von J. F. Bergmann in Wiesbaden.

Handbuch der Frauenheilkunde

für Ärzte und Studierende.

Bearbeitet von

Prof. Dr. Amann-München, Prof. Dr. Baisch-München, Prof. Dr. Beuttner-Genf, Prof. Dr. v. Franqué-Bonn, Prof. Dr. Füth-Köln, Prof. Dr. Halban-Wien, Priv.-Doz. Dr. Jaschke-Giessen, Prof. Dr. Jung-Göttingen, Prof. Dr. Knauer-Graz, Geh. Hofrat Prof. Dr. Menge-Heidelberg, Prof. Dr. Opitz-Giessen, Prof. Dr. Pankow-Düsseldorf, Prof. Dr. Schröder-Dortmund, Prof. Dr. Sellheim-Tübingen, Prof. Dr. Tandler-Wien, Prof. Dr. Walthard-Frankfurt a. M.

Herausgegeben von

C. Menge, Heidelberg und **E. Opitz**, Giessen.

Mit 374 zum Teil farbigen Abbildungen im Text. **Preis geb. Mk. 16.—.**

Aus Besprechungen:

Die Verff. haben die Absicht gehabt, ein Buch für den praktischen Arzt zu schreiben, dessen Bedürfnissen weder die zu kurzen Studentenlehrbücher, noch die zu ausführlichen Handbücher voll gerecht werden. Diese Absicht haben sie in eigen- und neuartiger Weise mit einer Reihe von anerkannt tüchtigen Mitarbeitern erfolgreich durchgeführt. . . Das Neuartige des Buches sehe ich vor allem darin, dass der allgemeinen Gynäkologie ein sehr breiter Raum gelassen ist. Der Wunsch, den Zusammenhang der Gynäkologie mit der Allgemeinmedizin gerade den Studierenden und Ärzten immer wieder ad oculos zu demonstrieren, ist absolut berechtigt und wurde immer laut verkündet. Man merkte aber bei den bisherigen Lehrbüchern selten, dass sie das Allgemein-Medizinische der Frauenheilkunde wirklich betonten, geschweige denn in den Vordergrund rückten. . . . In Summa muss das Werk als ein wohlgelungener Versuch bezeichnet werden, ein verbessertes im besten Sinne modernes Lehrmittel zu schaffen, das naturgemäss bei den sicher zu erwartenden Neuauflagen noch mehr abgerundet werden kann und wird. . . . *Zentralblatt für Gynäkologie.*

In dem Handbuch *Menge-Opitz* tritt Jungdeutschland auf den Plan. Sie führen eine lange Reihe von schon so vielfach mit hervorragenden Arbeiten glänzend legitimierten Genossen ihrer Arbeit vor, dass man mit gespannter Erwartung ihren stattlichen Band in die Hand nimmt.

Das Handbuch ist den Ärzten und Studierenden gewidmet, es will den Zusammenhang der Gynäkologie mit der allgemeinen ärztlichen Kunst wahren; es verzichtet auf die nähere Darstellung eingreifender Operationsmethoden — diese kommen nur in ihrer Indikation und in ihren Erfolgen zur Erörterung. Ausführliche Literaturangaben fallen weg. Ein besonderes Gewicht ist auf die Vorführung der Untersuchungsmethoden gelegt, auf die Betonung der innigen und vielfachen Beziehungen zwischen dem Gesamthaushalt des Körpers und den weiblichen Geschlechtsorganen, auf das Heilverfahren des Praktikers.

. . . . . Unsere Literatur ist um ein modernes und sehr verdienstvolles Werk bereichert worden. Vielleicht finden diese Bemerkungen wohlwollende Aufnahme bei den Herren Autoren und tragen dazu bei, das Interesse an ihrem Werk in weite Kreise zu tragen!

Monatsschrift f. Geburtshilfe und Gynäkologie.